



Sociedad Española
de Reumatología -
Colegio Mexicano
de Reumatología

Reumatología Clínica

www.reumatologiaclinica.org



Original breve

Categorización diagnóstica según los criterios del First International Workshop on Ocular Sarcoidosis (FIWOS) en una serie de 11 pacientes



Carlos F. Meneses^{a,*}, César A. Egües^a, Miren Uriarte^a, Nerea Errazquin^a, Alejandro Valero Jaimes^a, Olga Maíz^a, Joaquín Belzunegui^a y Ana Blanco^b

^a Servicio de Reumatología, Hospital Universitario Donostia, San Sebastián, Guipúzcoa, España

^b Servicio de Oftalmología, Hospital Universitario Donostia, San Sebastián, Guipúzcoa, España

INFORMACIÓN DEL ARTÍCULO

Historia del artículo:

Recibido el 10 de agosto de 2015

Aceptado el 17 de diciembre de 2015

On-line el 3 de marzo de 2016

Palabras clave:

Sarcoidosis
Uveítis
Uveítis sarcoidea
Uveítis inflamatoria
Panuveítis
Criterios diagnósticos
First International Workshop on Ocular
Sarcoidosis

Keywords:

Sarcoidosis
Uveitis
Sarcoid uveitis
Inflammatory uveitis
Panuveitis
Diagnostic criteria
First International Workshop on Ocular
Sarcoidosis

R E S U M E N

Objetivo: Categorizar a los pacientes con diagnóstico de sarcoidosis ocular en el período comprendido entre 2009 y 2014.

Métodos: Se revisaron las historias clínicas de los pacientes con sarcoidosis ocular y se recopilaron las variables para categorizar a los pacientes según los criterios del FIWOS.

Resultados: Se encontró a un total de 11 pacientes con uveítis sarcoidea, 7 mujeres y 4 hombres, con una mediana de edad de 58 años. El patrón de panuveítis bilateral crónica fue el más frecuente en un 54,5%, seguido de la uveítis anterior crónica unilateral, con 27,2%. El diagnóstico de sarcoidosis fue definitivo en 4 pacientes (36,3%), presunto en 5 pacientes (45,4%), probable en un paciente (9%) y posible en un paciente (9%).

Conclusiones: Más de la mitad de los pacientes sin biopsia confirmatoria fueron diagnosticados de sarcoidosis ocular. La panuveítis bilateral crónica y la uveítis anterior crónica fueron los patrones predominantes.

© 2016 Publicado por Elsevier España, S.L.U.

Diagnostic categorization according to the First International Workshop on Ocular Sarcoidosis (FIWOS) criteria in a series of 11 patients

A B S T R A C T

Objective: Categorization of patients diagnosed with ocular sarcoidosis during the period 2009–2014.

Methods: The medical records of patients with ocular sarcoidosis were reviewed and variables were collected to categorize the patients according to the criteria of the FIWOS.

Results: We found 11 patients, 7 women and 4 men, with sarcoid uveitis; the median age was 58 years. Bilateral panuveitis was the most common pattern (54.5%), followed by chronic anterior uveitis (27.2%). The diagnosis of sarcoidosis was definitive in 4 patients (36.3%), presumed in 5 (45.4%), probable in 1 (9%) and possible in 1 (9%).

Conclusions: Ocular sarcoidosis was diagnosed in more than half of the patients who had no confirmatory biopsy. Bilateral panuveitis and chronic anterior uveitis were the patterns most frequently observed.

© 2016 Published by Elsevier España, S.L.U.

Introducción

La sarcoidosis es un trastorno multisistémico de causa desconocida, caracterizado por inflamación granulomatosa no caseificante¹. Afecta al parénquima de casi cualquier órgano y los síntomas intratorácicos son los más frecuentes. El 30–60% de los pacientes presentan afectación ocular comúnmente en forma de

* Autor para correspondencia.

Correo electrónico: carlosfrancisco.menesesvillalba@osakidetza.net (C.F. Meneses).

Tabla 1
Clasificación anatómica de las uveítis (Sun Working Group, 2005)

Tipo	Sitio primario de inflamación	Incluye
Uveítis anterior	Cámara anterior	Iritis Iridociclitis Ciclitis anterior
Uveítis intermedia	Vítreo	Pars planitis Ciclitis posterior Hialitis
Uveítis posterior	Retina o coroides	Coroiditis focal, multifocal o difusa Coriorretinitis Retinocoroiditis Retinitis Neurorretinitis
Panuveítis	Cámara anterior, vítreo y retina o coroides	

uveítis bilateral y en ocasiones la uveítis puede desarrollarse en ausencia de enfermedad sistémica o podría ser la manifestación predominante sin repercusión extraocular significativa²⁻⁴. En la práctica clínica el diagnóstico de sarcoidosis sistémica se basa en la combinación de hallazgos clínicos, radiográficos e histopatológicos. Recientemente se han validado los criterios diagnósticos propuestos por el First International Workshop on Ocular Sarcoidosis (FIWOS)⁵. Estos criterios clasifican la sarcoidosis ocular como definitiva (uveítis y biopsia positiva), presunta (adenopatías hiliares bilaterales y uveítis sin biopsia), probable (3 signos oculares y 2 de laboratorio sin biopsia ni adenopatías hiliares bilaterales) y posible (4 signos oculares y 2 de laboratorio con biopsia negativa), según cumplan hallazgos oftalmológicos y de laboratorio específicos⁶. Son especialmente útiles cuando no se ha obtenido una biopsia o cuando esta es negativa.

Objetivos

Categorizar, según los criterios diagnósticos validados del FIWOS, a los pacientes con diagnóstico de sarcoidosis ocular desde 2009 hasta 2014 en el Hospital Universitario Donostia en Guipúzcoa, España.

Material y métodos

Se revisaron retrospectivamente las historias clínicas de los pacientes diagnosticados de sarcoidosis ocular. El diagnóstico de sarcoidosis se basó en la combinación de criterios clínicos, radiográficos e histológicos de la FIWOS, así como en la exclusión de otras enfermedades granulomatosas como la tuberculosis.

Las variables recogidas fueron la edad, el sexo, la presencia de manifestaciones sistémicas, el patrón de uveítis, el cribado de tuberculosis, la positividad para la enzima convertidora de angiotensina, la realización de biopsia ganglionar, los hallazgos de la radiografía de tórax y el tratamiento. Para clasificar la uveítis se siguió la clasificación anatómica del Standardization Uveitis Nomenclature (SUN) Working Group⁷ (tabla 1). Se excluyó a aquellos pacientes que presentaron positividad para la prueba de Quantiferon®. Con las variables recogidas se categorizó a los pacientes según los criterios del FIWOS.

Resultados

Se encontraron un total de 11 pacientes con diagnóstico de uveítis sarcoidosa, 7 mujeres (63,6%) y 4 hombres (36,3%). La mediana de edad \pm desviación estándar fue de $58 \pm 20,5$ años. En 7 pacientes (63,6%) el ojo fue el primer órgano afectado, 5 de ellos desarrollaron posteriormente clínica sistémica y 2 presentaron sólo

clínica ocular. Cuatro pacientes (36,3%) comenzaron con manifestaciones sistémicas extraoculares, que, en orden de frecuencia, fueron: adenopatías hiliares bilaterales 81,8%, clínica respiratoria 36,3%, adenopatías periféricas 18,1%, parotiditis 27,2% y eritema nudoso 9%. Los patrones de uveítis más frecuentemente observados fueron el de panuveítis bilateral crónica en un 54,5%, uveítis anterior crónica unilateral en un 27,2% y uveítis anterior crónica bilateral en un 18,1%. Se categorizó a los pacientes, de los cuales 4 (36,3%) resultaron tener un diagnóstico definitivo de sarcoidosis, 5 pacientes (45,4%) diagnóstico presunto, un paciente (9%) diagnóstico probable y un paciente (9%) diagnóstico posible de sarcoidosis.

En la tabla 2 se muestran las variables medidas de los pacientes diagnosticados de sarcoidosis ocular.

Discusión

El diagnóstico de sarcoidosis sistémica hoy en día se basa en la combinación de hallazgos clínicos y radiográficos junto con la confirmación histológica y la exclusión de otras enfermedades granulomatosas, como la tuberculosis⁸. En la práctica clínica, la medición de niveles de enzima convertidora de angiotensina, la calcemia, la radiografía simple de tórax, la gammagrafía y la realización de pruebas de cribado, como el Mantoux o Quantiferon®, inicialmente indican afectación sarcoidosa sistémica. La afectación ocular en la sarcoidosis se presenta hasta en la mitad de los pacientes y puede incluso ser la manifestación inicial de esta. La sarcoidosis puede afectar a las glándulas lacrimales y causar queratoconjuntivitis sicca y también al iris, causando diferentes formas de uveítis e incluso el desarrollo de una neuritis óptica cuando afecta al polo posterior. Los patrones de uveítis en la sarcoidosis afectan principalmente al segmento posterior y de forma crónica, frecuentemente son uveítis bilaterales recidivantes e incluso pueden causar afectación generalizada en forma de panuveítis bilateral asociada a vasculitis retiniana^{9,10}. Los hallazgos más frecuentemente encontrados en las uveítis asociadas a sarcoidosis incluyen los precipitados queráticos en grasa de carnero, nódulos en iris, sinequias anteriores periféricas en tienda de campaña, opacidades vítreas con «copos de nieve», múltiples lesiones coriorretinianas periféricas y periflebitis nodular (fig. 1). Además existen otros signos oculares que podrían indicar afectación sarcoidosa, especialmente si se valoran en presencia de pruebas complementarias positivas para sarcoidosis¹¹⁻¹⁴ (tabla 3). En 2010 se validaron los criterios diagnósticos propuestos por la FIWOS, los cuales incluyen varios signos oftalmológicos indicativos de sarcoidosis y pruebas complementarias⁵ (tabla 4). Estos criterios no incorporan pruebas invasivas y en la práctica clínica son útiles cuando no se dispone de una biopsia confirmatoria o cuando esta es negativa.

Las manifestaciones oculares y sistémicas de la sarcoidosis, así como las pruebas complementarias, muestran gran variabilidad, lo que dificulta su diagnóstico. Con nuestro trabajo hemos puesto en práctica los criterios de la FIWOS, los cuales nos permitieron categorizar a los pacientes que tenían clínica sistémica indicativa de sarcoidosis junto con manifestaciones oculares y pruebas complementarias positivas. Debido a la heterogeneidad de esta patología, no todos los pacientes podían cumplir criterios diagnósticos de sarcoidosis; por esta razón, tras la categorización diagnóstica, se puede apreciar que, luego de haber cumplido criterios clínicos, oftalmológicos y de pruebas complementarias, los pacientes fueron catalogados como portadores de sarcoidosis. La mayoría de nuestros pacientes, y coincidiendo con la literatura, fueron mujeres (63,6%). La clínica ocular fue el síntoma de inicio en 7 de ellos y la mayoría tenía clínica ocular indicativa de enfermedad sarcoidosa. Todos los pacientes fueron negativos para tuberculosis

Tabla 2

Características demográficas, clínicas, patrón de uveítis, signos de sarcoidosis ocular, pruebas complementarias, diagnóstico y tratamiento de la serie de casos presentados

ID	Edad	Sexo	Clínica sistémica	Patrón uveítis	Clínica ocular de sarcoidosis	Pruebas complementarias	Diagnóstico de sarcoidosis ocular
<i>Comienzo sarcoidosis ocular</i>							
1	77	M	Respiratoria neuroológica	Panuveítis bilateral crónica	VRB Vitritis Coriorretinitis Periflebitis	Mantoux (-) QTF (-) Biopsia (+) ECA (-) AST y ALT (-) Lisozima (-) Rx con AHB	Definitivo
2	30	M	Parotiditis	Panuveítis bilateral crónica	VRB Coriorretinitis Periflebitis	Mantoux (-) QTF (-) Biopsia (+) ECA (+) AST y ALT (-) Lisozima (-) Rx con AHB	Definitivo
3	8	F	Parotiditis	Uveítis anterior crónica bilateral	PK Vitritis Nódulos en iris	Mantoux (-) QTF (-) BIOPSIA (-) ECA (+) AST y ALT (-) Lisozima (-) Rx sin alteraciones	Probable
4	70	F	Parotiditis	Uveítis anterior crónica bilateral	PK Vitritis Nódulos en iris	Mantoux (-) QTF (-) Biopsia (-) ECA (-) AST y ALT (-) Lisozima (-) Rx con AHB	Presunto
5	49	M	Respiratoria	Uveítis anterior crónica unilateral	PK Vitritis Nódulos en iris	Mantoux (-) QTF (-) BIOPSIA (-) ECA (-) AST y ALT (-) Lisozima (-) Rx con AHB	Presunto
6	48	M	Ninguna	Panuveítis bilateral crónica	Vitritis Coriorretinitis	Mantoux (-) QTF (-) Biopsia (+) ECA (+) AST y ALT (-) Lisozima (-) Rx con AHB	Definitivo
7	69	F	Ninguna	Uveítis anterior crónica unilateral	Vitritis Nódulos en iris	Mantoux (-) QTF (-) Biopsia (+) ECA (+) AST y ALT (-) Lisozima (-) Rx con AHB	Definitivo
<i>Comienzo sarcoidosis sistémica</i>							
8	76	F	Respiratoria	Panuveítis bilateral crónica	Vitritis Coriorretinitis	Mantoux (-) QTF (-) BIOPSIA (-) ECA (-) AST y ALT (-) Lisozima (-) Rx con AHB	Presunto
9	74	F	Respiratoria Adenopatías periféricas	Panuveítis bilateral crónica	Vitritis Coriorretinitis Periflebitis	Mantoux (-) QTF (-) BIOPSIA (-) ECA (-) AST y ALT (-) Lisozima (-) Rx con AHB	Presunto
10	57	F	Eritema nudoso	Uveítis anterior crónica unilateral	PK Coriorretinitis	Mantoux (-) QTF (-) BIOPSIA (-) ECA (-) AST y ALT (-) Lisozima (-) Rx con AHB	Presunto
11	58	F	Adenopatías periféricas	Panuveítis bilateral crónica	PK Vitritis Nódulos en iris Sinequias Coriorretinitis	Mantoux (-) QTF (-) BIOPSIA (-) ECA (+)AST y ALT (-) Lisozima- (-) Rx sin alteraciones	Posible

ALT: alanino aminotransferasa; AHB: adenopatías hiliares bilaterales; AST: aspartato aminotransferasa; ECA: enzima convertora de angiotensina; ID: identificación; PK: precipitados queráticos en grasa de carnero; QTF: Quantiferon®; Rx: radiografía; VRB: vasculitis retiniana bilateral.

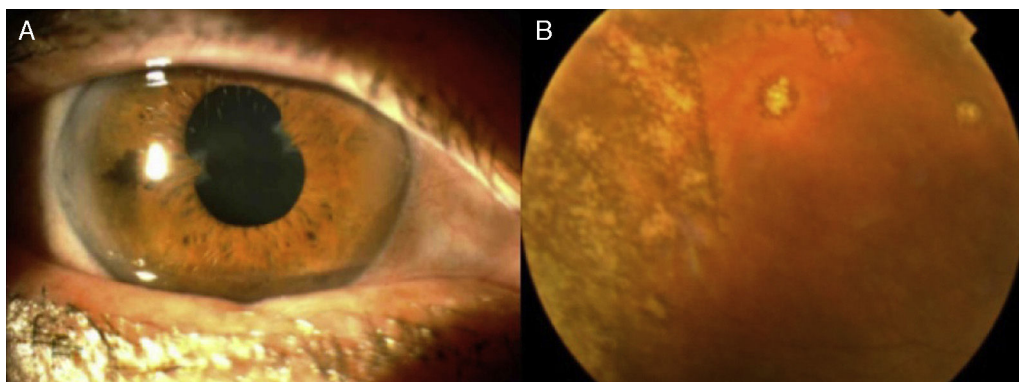


Figura 1. A) Secuelas de uveítis anterior con sinequias anteriores periféricas en tienda de campaña. B) Lesiones coriorretinianas múltiples en retina periférica.

Tabla 3
Afectación del ojo y sus anexos excepto afectación del iris

Localización	Descripción
Glándulas lacrimales	Querato conjuntivitis sicca, hipertrofia lacrimal
Órbita	Inflamación difusa unilateral de la órbita
Párpado	Granuloma
Conjuntiva	Granuloma, conjuntivitis
Esclerótica	Escleritis, episcleritis
Córnea	Queratitis intersticial
Nervio óptico	Neuropatía óptica

Tabla 4
Criterios diagnósticos del FIWOS

<i>Signos intraoculares indicativos de sarcoidosis ocular</i>	
1.	Precipitados queráticos en grasa de carnero y/o nódulos en iris (Koeppe/Bussaca)
2.	Nódulos en mallas trabecular y/o sinequias anteriores periféricas en tienda de campaña
3.	Opacidades vítreas con «copos de nieve» o collar de perlas
4.	Múltiples lesiones periféricas coriorretinianas (activas y/o atroficas)
5.	Periflebitis segmentaria y/o nodular y/o macroaneurismas en un ojo inflamado
6.	Nódulos o granulomas en el disco óptico y/o nódulo coroideo solitario
7.	Inflamación bilateral
<i>Pruebas complementarias sugestivas de sarcoidosis ocular</i>	
1.	Prueba de la tuberculina negativa en paciente vacunado con BCG o en uno que haya tenido Mantoux positivo previamente
2.	Enzima convertora de angiotensina elevada y/o lisozima elevada
3.	Rx de tórax, buscar adenopatías hiliares bilaterales
4.	Alteración de enzimas hepáticas
5.	Tomografía de tórax en pacientes con Rx negativa

BCG: Bacillus Calmette; RX: radiografía.

y solo 3 pacientes tenían biopsia ganglionar compatible. Aquellos de los que no se disponía de biopsia tras los criterios de clasificación, y luego de la categorización, mostraron un diagnóstico «presunto» de sarcoidosis. Los datos oftalmológicos mostraron que el patrón más frecuente fue el de una panuveítis bilateral crónica, con un 54,5%. En segundo lugar, la uveítis anterior crónica unilateral, con un 27,2%, fue el patrón más frecuente. La mayoría de los pacientes comenzó con clínica de uveítis, desarrollando posteriormente clínica sistémica. Tras la categorización de los pacientes, se pudo determinar que el diagnóstico de sarcoidosis fue definitivo en 4 pacientes, presunto en 5, probable en uno y posible en un paciente.

El presente estudio es de especial interés para reumatólogos que trabajan de manera conjunta con oftalmólogos en las unidades de uveítis, ya que, al tratarse la sarcoidosis de una enfermedad poco frecuente, se hace más fácil unificar criterios para el diagnóstico correcto de esta patología. Cabe señalar también que el uso de estos criterios permite hacer un diagnóstico sin la necesi-

dad de una biopsia, que podría ser iatrógena o difícil en ciertos pacientes.

Estos criterios categorizan a pacientes que presentan datos indicativos de sarcoidosis y que, debido a la variabilidad en su curso clínico y afectación orgánica, no han podido ser catalogados como portadores de enfermedad sarcoidea. La afectación ocular sarcoidea desempeña un papel muy importante en el momento de la categorización y por esa razón es importante hacer hincapié en la exploración oftalmológica detallada en busca de signos oculares indicativos de una enfermedad inflamatoria granulomatosa.

Responsabilidades éticas

Protección de personas y animales. Los autores declaran que para esta investigación no se han realizado experimentos en seres humanos ni en animales.

Confidencialidad de los datos. Los autores declaran que han seguido los protocolos de su centro de trabajo sobre la publicación de datos de pacientes.

Derecho a la privacidad y consentimiento informado. Los autores declaran que en este artículo no aparecen datos de pacientes.

Financiación

Ninguna.

Conflicto de intereses

Los autores declaran no tener ningún conflicto de intereses.

Bibliografía

1. Sterling G. Sarcoidosis. En: Hochberg M, Silman A, editores. *Rheumatology*. 6th ed. Philadelphia: Elsevier; 2014. p. 1392–400.
2. Crick RP, Hoyle C, Smellie H. The eyes in sarcoidosis. *Br J Ophthalmol*. 1961;45:461–81.
3. Jabs DA, Johns CJ. Ocular involvement in chronic sarcoidosis. *Am J Ophthalmol*. 1986;102:297–301.
4. Obenaus CD, Shaw HE, Sydnor CF, Klintonworth GK. Sarcoidosis and its ophthalmic manifestations. *Am J Ophthalmol*. 1978;86:648–55.
5. Takase H. Validation of international criteria for the diagnosis of ocular sarcoidosis proposed by the first international workshop on ocular sarcoidosis. *Jpn J Ophthalmol*. 2010;54:529–36.
6. Herborn CP, Mochizuki M, Rao NA. International criteria for the diagnosis of ocular sarcoidosis: Results of the first international workshop on ocular sarcoidosis (IWOS). *Ocul Immunol Inflamm*. 2009;17:160–9.

7. Jabs DA, Nussenblatt RB, The Standardization of Uveitis Nomenclature (SUN) Working Group. Standardization of uveitis nomenclature for reporting clinical data. Results of the First International Workshop. *Am J Ophthalmol.* 2005;40:509–16.
8. Iannuzzi M, Rybicki B, Teirstein A. Sarcoidosis. *N Engl J Med.* 2007;357:2153–65.
9. Badelon I, Chaine G. Ophthalmologic manifestations of sarcoidosis. *Ann Med Intern.* 2001;152:108–12.
10. Obenauf CD, Shaw HE, Sydnor CF. Sarcoidosis and its ocular manifestations. *Am J Ophthalmol.* 1978;86:648–55.
11. Moller DR. Rare manifestations of sarcoidosis. En: Drent M, Costabel U, editores. *Sarcoidosis.* Vol. 10. European Respiratory Society. Monografía número 32. Charlesworth Group; 2005.
12. Braswell RA. Neuro-ophthalmologic manifestations of sarcoidosis. *Int Ophthalmol Clin.* 2007;47:67–77.
13. Koczman JJ. Neuro-ophthalmologic sarcoidosis: The University of Iowa experience. *Sem Ophthalmol.* 2008;23:157–68.
14. Prabhakaran VC. Orbital and adnexal sarcoidosis. *Arch Ophthalmol.* 2007;125:1657–62.