



Sociedad Española
de Reumatología -
Colegio Mexicano
de Reumatología

Reumatología Clínica

www.reumatologiaclinica.org



Caso clínico

Fracturas vertebrales múltiples en varón joven como primera manifestación de una mastocitosis sistémica



Carmen Carrasco Cubero^{a,*} y Eugenio Chamizo Carmona^b

^a Servicio de Reumatología, Complejo Hospitalario Universitario de Badajoz, Hospital Perpetuo Socorro, Badajoz, España

^b Servicio de Reumatología, Hospital de Mérida, Mérida, España

INFORMACIÓN DEL ARTÍCULO

Historia del artículo:

Recibido el 18 de diciembre de 2015

Aceptado el 5 de febrero de 2016

On-line el 11 de marzo de 2016

Palabras clave:

Fracturas vertebrales
Osteoporosis del varón
Mastocitosis sistémica

R E S U M E N

La mastocitosis sistémica (MS) es una enfermedad clonal de los progenitores mastocíticos de la médula ósea. El cuadro clínico varía desde una forma asintomática (indolente) hasta una forma altamente agresiva con una supervivencia muy corta (leucemia de mastocitos). Un 28-34% de los pacientes con MS tiene síntomas relacionados con la afección ósea en el momento del diagnóstico y el 16% fracturas. La presentación de MS como fracturas vertebrales clínicas en varones jóvenes no es frecuente. A continuación describimos un caso de osteoporosis establecida como única manifestación de MS.

© 2016 Elsevier España, S.L.U. y

Sociedad Española de Reumatología y Colegio Mexicano de Reumatología. Todos los derechos reservados.

Multiple vertebral fractures in young man as first manifestation of systemic mastocytosis

A B S T R A C T

Systemic mastocytosis (SM) is a clonal disease of mast cell progenitors from the bone marrow. The clinical picture varies from asymptomatic forms (indolent) to a highly aggressive form with a very short (mast cell leukemia) survival. Between 28-34% of patients with SM are related to bone condition at the time of diagnosis and 16% have symptomatic fractures. The presentation of SM as clinical vertebral fractures in young men is rare. Here, we describe a case of established osteoporosis as the only manifestation of SM.

© 2016 Elsevier España, S.L.U. and Sociedad Española de Reumatología y Colegio Mexicano de Reumatología. All rights reserved.

Keywords:

Vertebral fractures
Male osteoporosis
Systemic mastocytosis

Introducción

La mastocitosis sistémica (MS) fue descrita por Ellis en 1949 como una proliferación anormal de mastocitos que infiltran la piel, médula ósea, hígado, bazo, tubo digestivo y ganglios linfáticos. Es una enfermedad poco frecuente que se manifiesta en la edad adulta, con un ligero predominio en varones. Las manifestaciones clínicas son variables, tienen lugar como consecuencia de la infiltración de órganos y tejidos por mastocitos y la liberación de mediadores bioquímicos¹. El diagnóstico de MS se consigue cuando se cumple

un criterio mayor y uno menor, o si coexisten los 3 criterios menores (tabla 1). Una vez llegado al diagnóstico, el porcentaje de infiltración de mastocitos en la médula ósea permitirá saber si se trata o no de una leucemia de mastocitos ($\geq 20\%$ de infiltración). Cuando la infiltración sea inferior al 20%, si no existen hallazgos B ni C (tabla 1), se hablará de mastocitosis indolente; si solo hay hallazgos B, se hablará de MS, y cuando solo haya hallazgos C, de MS agresiva^{2,3}.

La afectación ósea en la mastocitosis está relacionada con la infiltración de la médula ósea por los mastocitos, y está presente en el 70% de los casos. La liberación de histamina por los mastocitos induce esclerosis, lo que explica la presencia de lesiones osteoblásticas, y la liberación de heparina y de prostaglandinas induce lisis. Esto obliga a hacer el diagnóstico diferencial con otros procesos tales como la mielofibrosis, la enfermedad de Paget, las metástasis óseas o la fluorosis, en el caso de lesiones blásticas, o la

* Autor para correspondencia.

Correos electrónicos: mcarrascocubero@gmail.com,
maricarmen.carrasco@yahoo.es (C. Carrasco Cubero).

Tabla 1

Criterios diagnósticos (laboratorio)	
Mayores	Presencia de agregados de mastocitos (MC) (>15 mastocitos) en la biopsia de médula ósea o en otros tejidos
Menores	<ul style="list-style-type: none"> • >25% MC con morfología anormal en la extensión de médula ósea • Expresión de los antígenos CD25 o CD2 por citometría de flujo • Triptasa sérica >20 ng/ml (no válido si existe una hemopatía mielóide asociada) • Presencia de mutación activante del c-kit en los MC de médula ósea u otro tejido
Una mastocitosis se considera sistémica si se cumple un criterio mayor y uno menor, o 3 criterios menores	
Criterios de gravedad (clínicos)	
Hallazgos B	Indicativos de alta carga tumoral y expansión del defecto genético en varias líneas celulares mieloides <ul style="list-style-type: none"> • Mastocitosis medular/extracutánea >30% con triptasa sérica <200 ng/ml • Médula ósea hiper celular con pérdida de sustancia grasa, signos discretos de dismielopoiesis en ausencia de citopenias, o criterios de la OMS de síndrome mielodisplásico o mieloproliferativo • Organomegalia: hepatomegalia/esplenomegalia palpables o linfadenopatías >2 cm por pruebas de imagen, sin evidencia de afectación funcional
Hallazgos C	Indicativos de alteración funcional orgánica por infiltración <ul style="list-style-type: none"> • Citopenias: neutrófilos <1.000/μl, plaquetas <100.000/μl, hemoglobina <10 g/dl • Hepatomegalia con ascitis y alteración de la función hepática • Esplenomegalia palpable con hiperesplenismo • Síndrome malabsortivo con hipoalbuminemia y pérdida de peso • Lesiones osteolíticas u osteoporosis severa con fracturas patológicas • Organomegalias diversas con compromiso vital por infiltración mastocítica

osteoporosis quística, la talasemia o la enfermedad de Gaucher en las lesiones líticas. La forma más frecuente de afección ósea es la osteoporosis (OP) trabecular. Las alteraciones óseas presentan una gran variabilidad clínica, desde formas asintomáticas, que pasan inadvertidas con relativa frecuencia, hasta formas de presentación más agresivas con múltiples fracturas vertebrales⁴, como el caso que comunicamos.

Observación clínica

Varón de 40 años, sin antecedentes de interés, que ingresó en julio de 2013 por dorsalgia intensa de una semana de evolución. El estudio radiológico reveló la presencia de aplastamientos vertebrales múltiples (fig. 1). La densitometría ósea mediante absorciometría radiográfica de doble energía confirmó la presencia de OP lumbar (T score de -3,37). Se descartaron causas secundarias de OP del varón (infección por VHC, hipogonadismo, hiperparatiroidismo...) así como procesos linfoproliferativos y otras causas

tumorales. El paciente precisó vertebroplastia de D7 por dorsalgia refractaria a mórficos (fig. 1); en este momento se decidió iniciar tratamiento con teriparatida subcutánea. Dada la negatividad del extenso estudio realizado, se determinaron niveles de triptasa sérica, que resultaron persistentemente elevados (cifras en torno a 53,9 mcg/l [5,5-13,5]). En consecuencia, se realizó aspirado y biopsia de médula ósea que resultaron compatibles con mastocitosis. Por citometría se detectó un 0,13% de mastocitos, de los cuales el 99,5% tenían un fenotipo activado y el 0,5%, CD25. Se detectó la mutación D816V (A7176T) de c-KIT en la médula ósea total, restringida al mastocito (TaqMan).

Una vez confirmado el diagnóstico de MS (24 meses desde las primeras fracturas vertebrales), tras completar tratamiento con teriparatida durante 2 años, se optó por continuar con antirreabsortivos (denosumab semestral). A pesar de no empeorar la densidad mineral ósea, el paciente tuvo nuevos aplastamientos vertebrales. Desde julio del 2015 con el diagnóstico de MS indolente, inició tratamiento con cromoglicato disódico, y no ha

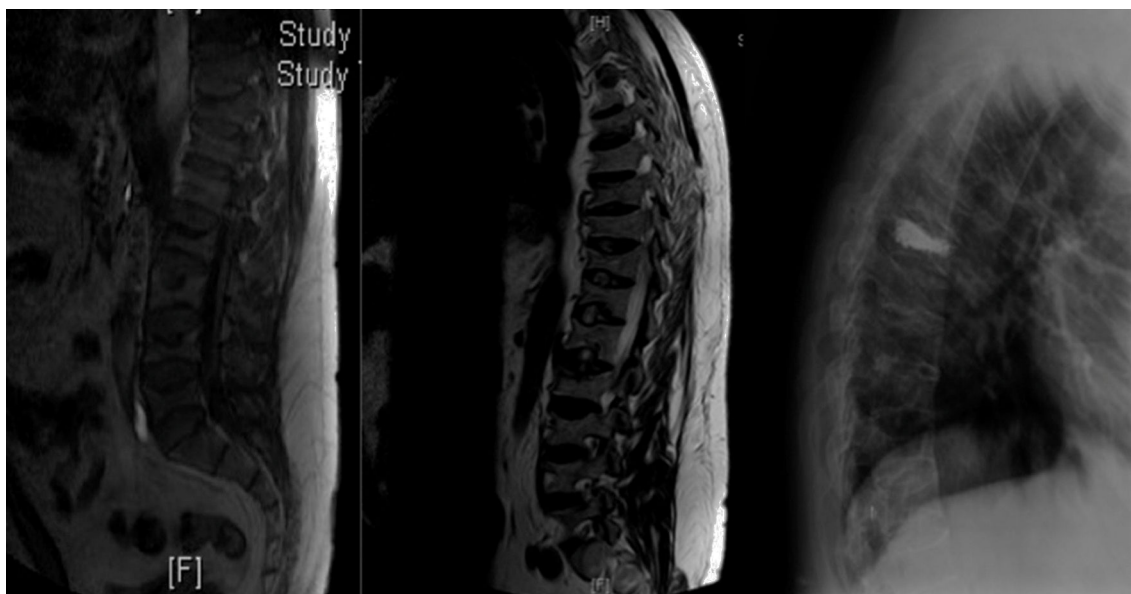


Figura 1. RNM de la columna dorso-lumbar: se aprecia disminución de altura de cuerpos vertebrales dorsales y lumbares. El cuerpo vertebral D7 está notablemente disminuido de altura y presenta alteración en la intensidad de la señal. Hay cambios similares pero menos notorios en el borde superior de D11 y L2. Rx lateral de la columna dorsal: vertebroplastia a nivel de D7.

vuelto a presentar nuevas fracturas hasta la fecha (diciembre de 2015).

Discusión

El riesgo de OP y fracturas en MS es elevado, especialmente en los varones⁴, por lo que se recomienda la medición rutinaria de la densidad mineral ósea y el estudio morfométrico en estos pacientes. Una proporción de los pacientes con MS presentan una forma indolente, sin manifestaciones cutáneas ni orgánicas, por lo que no se puede sospechar su diagnóstico. El caso que presentamos es el de un varón joven y sano, que sufre múltiples aplastamientos vertebrales en ausencia de traumatismos y de factores de riesgo de OP, y en el que se descartaron causas secundarias. El diagnóstico fue OP idiopática del varón, aunque permaneció oculto el diagnóstico de MS durante años al no presentar sintomatología concordante. Por este motivo, pensamos que la MS debe formar parte del estudio diagnóstico de la OP de adultos que no presentan una causa identificable ni factores de riesgo.

En el momento actual, el tratamiento más adecuado según los estudios de histomorfometría parece ser los fármacos antirresortivos; sin embargo, aunque mejoran la masa ósea, en algunos pacientes sigue habiendo riesgo de fracturas.

Conclusiones

La MS es un proceso más frecuente de lo que realmente detectamos en la clínica. Incluso en pacientes con una mastocitosis típica, la mediana de tiempo desde el inicio de los síntomas hasta el diagnóstico es de un año. En ausencia de manifestaciones clínicas, se debe sospechar MS en varones con OP y en pacientes con lesiones óseas osteoblásticas u osteolíticas de etiología no filiada. En estos casos,

valores repetidamente elevados de triptasa sérica nos permitirán seleccionar a los pacientes que precisan un estudio de médula ósea, para apoyar el diagnóstico definitivo de una forma precoz.

Responsabilidades éticas

Protección de personas y animales. Los autores declaran que para esta investigación no se han realizado experimentos en seres humanos ni en animales.

Confidencialidad de los datos. Los autores declaran que en este artículo no aparecen datos de pacientes.

Derecho a la privacidad y consentimiento informado. Los autores declaran que en este artículo no aparecen datos de pacientes.

Conflicto de intereses

Los autores declaran no tener ningún conflicto de intereses.

Bibliografía

1. Alvarez-Twose I, González de Olano D, Sánchez-Muñoz L, Matito A, Esteban-López MI, Vega A, et al. Clinical, biological and molecular characteristics of clonal mast cell disorders presenting with systemic mast cell activation symptoms. *J Allergy Clin Immunol*. 2010;25:1269-78.
2. Valent P, Horny HP, Escribano L, Longley BJ, Li CY, Schwartz LB, et al. Diagnostic criteria and classification of mastocytosis: A consensus proposal. *Leuk Res*. 2001;25:603-25.
3. Gülen T, Hägglund H, Dahlen B, Nilsson G. Mastocytosis: The puzzling clinical spectrum and challenging diagnostic aspects of an enigmatic disease (Review). *J Intern Med*. 2015. <http://dx.doi.org/10.1111/joim.12410>
4. Van der Veer E, van der Goot W, de Monchy JGR, Kuin-Nelemans HC, van Doormaal JJ. High prevalence of fractures and osteoporosis in patients with indolent systemic mastocytosis. *Allergy*. 2012;67:431-8.