




Sociedad Española
de Reumatología -
Colegio Mexicano
de Reumatología

Reumatología Clínica

www.reumatologiaclinica.org



Reumatología Clínica en imágenes

SPECT/TC con leucocitos autólogos marcados con ^{99m}Tc -HMPAO y reconstrucción 3D híbrida en el diagnóstico de proceso infeccioso no filiado en pie



Hybrid SPECT/CT using 3D reconstruction with ^{99m}Tc -HMPAO-labeled leukocytes in the diagnosis of an infectious process of unknown origin in foot

Juan José Martín-Marcuarta*, Víctor Manuel Pachón-Garrudo,
Jose Antonio Lojo-Ramírez y Rosario García-Jiménez

Servicio de Medicina Nuclear, Hospital Universitario Virgen del Rocío, Sevilla, España

INFORMACIÓN DEL ARTÍCULO

Historia del artículo:

Recibido el 1 de febrero de 2016

Aceptado el 20 de febrero de 2016

On-line el 1 de abril de 2016

Varón de 45 años, sin antecedentes de interés, con dolor y tumefacción en el dorso del pie derecho (fig. 1D), con exudado purulento en la zona interdigital del 4.º y 5.º dedo, de 6 meses de evolución, y con cultivos repetidamente negativos, que no mejoraba con tratamiento antibiótico intensivo. Las imágenes radiológicas fueron no concluyentes, por lo que acude a nuestro servicio para la realización de una gammagrafía¹ con leucocitos marcados con ^{99m}Tc -HMPAO (fig. 1A y B), evidenciándose un aumento de captación del trazador en el 4.º metatarsiano a las 3 h postinyección del radiotrazador². El estudio se completó con la adquisición de una tomografía por emisión de fotón único/tomografía computarizada

y reconstrucción 3D (3D-SPECT/TC) que permitió localizar el proceso infeccioso en partes blandas del dorso del pie, relacionadas con un cuerpo extraño, en el tercio distal de 4.º metatarsiano (fig. 1C) desconocido hasta la fecha. Tras la exéresis quirúrgica de este, la evolución fue excelente en pocas semanas.

Mensaje didáctico

La imagen híbrida SPECT/TC con leucocitos autólogos marcados con ^{99m}Tc -HMPAO y reconstrucción 3D es una herramienta de alta precisión en el diagnóstico no invasivo de los procesos infecciosos asociados a cuerpos extraños no visibles con técnicas de imagen morfológicas.

* Autor para correspondencia.
Correo electrónico: jjmarcuarta@gmail.com (J.J. Martín-Marcuarta).

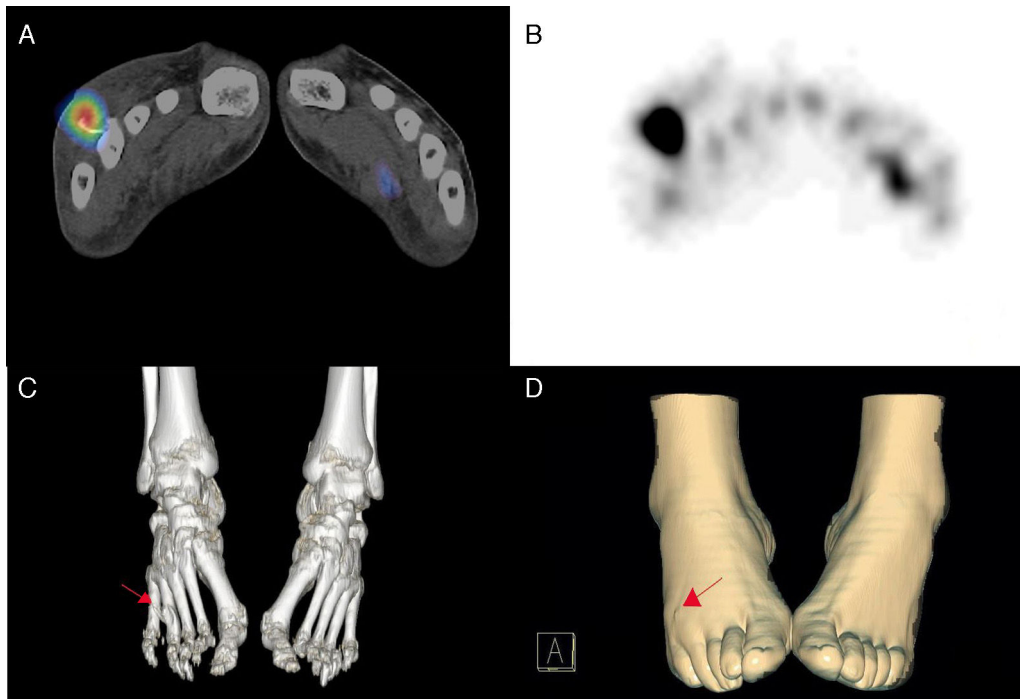


Figura 1. SPECT/TC tras la administración iv de leucocitos autólogos marcados con 20 mCi de ^{99m}Tc -HMPAO. Imagen de fusión SPECT/TC (A) e imagen SPECT (B) en las que se observa depósito patológico de captación a nivel del 4.º metatarsiano del pie derecho. Reconstrucción 3D con ventana ósea (C) que permite correlación del hallazgo gammagráfico con la presencia de cuerpo extraño (flecha) que impronta sobre la superficie de la piel (D).

Responsabilidades éticas

Protección de personas y animales. Los autores declaran que para esta investigación no se han realizado experimentos en seres humanos ni en animales.

Confidencialidad de los datos. Los autores declaran que han seguido los protocolos de su centro de trabajo sobre la publicación de datos de pacientes.

Derecho a la privacidad y consentimiento informado. Los autores declaran que en este artículo no aparecen datos de pacientes.

Conflicto de intereses

Los autores declaran que no existe conflicto de intereses.

Bibliografía

1. Gludemans AW, de Vries EF, Vermeulen LE, Slart RH, Dierckx RA, Signore A. A large retrospective single-centre study to define the best image acquisition protocols and interpretation criteria for white blood cell scintigraphy with ^{99m}Tc -HMPAO-labelled leucocytes in musculoskeletal infections. *Eur J Nucl Med Mol Imaging*. 2013;40:1760–9.
2. Erba PA, Gludemans AW, Veltman NC, Sollini M, Pacilio M, Galli F, et al. Image acquisition and interpretation criteria for ^{99m}Tc -HMPAO-labelled white blood cell scintigraphy: Results of a multicentre study. *Eur J Nucl Med Mol Imaging*. 2014;41:615–23.