



Sociedad Española  
de Reumatología -  
Colegio Mexicano  
de Reumatología

# Reumatología Clínica

www.reumatologiaclinica.org



## Caso clínico

### Vasculitis leucocitoclástica e infección. A propósito de un caso

María Jose Moreno Martínez\*, Deseada Palma Sánchez, Elena Peñas Martínez,  
Ana Haro Martínez y Marta Mayor González

Hospital Rafael Méndez, Lorca, Murcia, España



#### INFORMACIÓN DEL ARTÍCULO

##### Historia del artículo:

Recibido el 25 de enero de 2016

Aceptado el 8 de abril de 2016

On-line el 1 de junio de 2016

##### Palabras clave:

Vasculitis cutánea

Infección

*Ureaplasma urealyticum*

Vasculitis leucocitoclástica

##### Keywords:

Cutaneous vasculitis

Infection

*Ureaplasma urealyticum*

Leukocytoclastic vasculitis

#### R E S U M E N

La vasculitis leucocitoclástica es la causa más frecuente de vasculitis cutánea en la práctica clínica. Sus causas son diversas, entre las que se encuentran ciertas infecciones.

Presentamos el caso de un varón de 28 años que debuta con lesiones vasculíticas en miembros inferiores, compatibles con una vasculitis leucocitoclástica en la anatomía patológica. En el estudio de causalidad se encuentra la presencia de un exudado uretral positivo a *Ureaplasma urealyticum*, mejorando drásticamente las lesiones tras el tratamiento del mismo.

© 2016 Elsevier España, S.L.U. y

Sociedad Española de Reumatología y Colegio Mexicano de Reumatología. Todos los derechos reservados.

#### Leukocytoclastic vasculitis and infection. Report of a case

#### A B S T R A C T

Leukocytoclastic vasculitis is the most common cause of cutaneous vasculitis in clinical practice. Its causes are various, among which are certain infections. We report the case of a man (28 years old) who debuted with vasculitic lesions in inferior members compatibles leukocytoclastic vasculitis on pathology. The study of causation is the presence of a positive urethral discharge to *Ureaplasma urealyticum*, dramatically improving lesions after treatment thereof.

© 2016 Elsevier España, S.L.U. and Sociedad Española de Reumatología y Colegio Mexicano de Reumatología. All rights reserved.

#### Introducción

Las vasculitis cutáneas son procesos inflamatorios a nivel de la pared de los vasos de la piel. Las causas pueden ser muy diversas (fármacos, infecciones, neoplasias o enfermedades inflamatorias sistémicas)<sup>1</sup>, y la afectación cutánea su única manifestación.

La vasculitis leucocitoclástica es la causa más frecuente de vasculitis cutánea en la práctica clínica<sup>1</sup>. En ocasiones puede asociarse a síntomas generales, pudiendo confundirse con enfermedades sistémicas, y a determinadas infecciones como micoplasmas<sup>1</sup>.

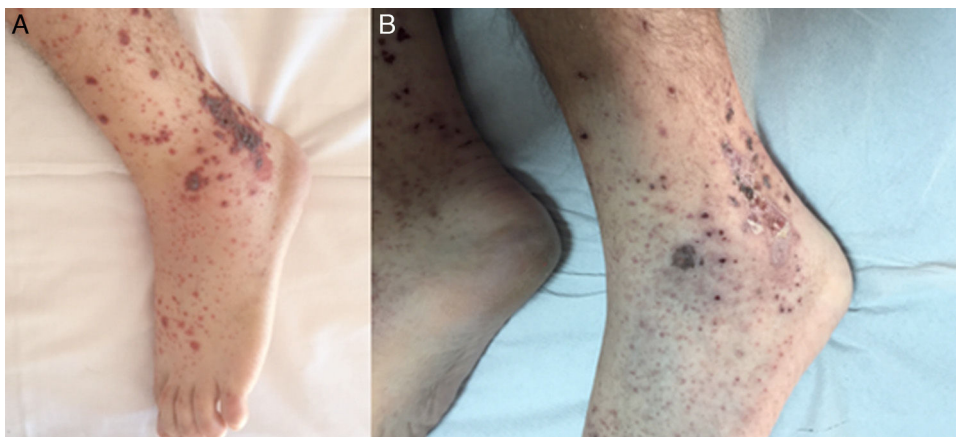
El *Ureaplasma*, que pertenece a la familia de los micoplasmas, se asocia, en adultos, a infecciones genitales tipo uretritis no gonocócica<sup>2</sup>.

#### Observación clínica

Presentamos el caso de un varón de 28 años, sin antecedentes de interés, que acudió a urgencias por lesiones en la piel de miembros inferiores y tronco que no desaparecían a la presión digital. El paciente negaba cualquier otro síntoma sistémico, fiebre o clínica infecciosa a ningún nivel, excepto ciertas molestias genitales que no definía bien. Negaba el consumo de drogas, relaciones sexuales de riesgo o el consumo de cualquier tipo de fármacos. Presentaba artralgias sin artritis, y a nivel de la piel, unas lesiones eritematosas no pruriginosas ni sobre elevadas, junto con otras lesiones bullosas (fig. 1). Se realizó una biopsia cutánea informada de vasculitis leucocitoclástica (infiltrado inflamatorio perivascular con predominio de neutrófilos, con polvo nuclear, daño fibrinoide y hematíes extravasados. Vesículas subepidérmicas con contenido hemorrágico y pustuloso y necrosis focal de epidermis). El estudio analítico con reactantes de fase aguda, hemograma, bioquímica e

\* Autor para correspondencia.

Correo electrónico: [mjmorenomartinez@gmail.com](mailto:mjmorenomartinez@gmail.com) (M.J. Moreno Martínez).



**Figura 1.** Forma vesiculoampollosa de vasculitis leucocitoclástica cutánea. A) Antes del tratamiento antibiótico. B) Después del tratamiento antibiótico.

inmunología fue normal. Se realizó un cultivo de orina que fue negativo, así como serologías para virus hepatotropos, también negativas. En el exudado uretral se detectaron colonias de *Ureaplasma urealyticum*. Al ingreso se inició tratamiento con prednisona (30 mg al día) y antiinflamatorios no esteroideos (ibuprofeno 600 cada 8 h) con mejoría clínica, pero persistente hasta que se inició tratamiento antibiótico, según antibiograma, para el *Ureaplasma* con doxiciclina. Se pudieron suspender los esteroides tras un mes, permaneciendo el paciente asintomático a los 6 meses sin tratamiento.

### Discusión

La vasculitis leucocitoclástica es la vasculitis cutánea más frecuente y, aunque en el 50% de los casos la causa suele ser idiopática, el diagnóstico histopatológico a través de biopsia se debe realizar lo antes posible para descartar otras causas como enfermedades sistémicas, neoplásicas o infecciosas<sup>1,3-5</sup>. A pesar de ello, el término «vasculitis leucocitoclástica» no especifica el diagnóstico exacto<sup>4,5</sup>. En pacientes sexualmente activos no podemos olvidarnos de las enfermedades de transmisión sexual, entre las que se encuentra la infección por *Ureaplasma*, que puede ser asintomática y que se relaciona con una gran variedad de cuadros patológicos, entre los que se encuentra la vasculitis leucocitoclástica<sup>2</sup>.

En cuanto al tratamiento de la vasculitis leucocitoclástica, primero debe tratarse el factor desencadenante<sup>1</sup>, la infección de *Ureaplasma* en nuestro caso, dejando el tratamiento con inmunosupresores para aquellos casos refractarios o con afectación severa<sup>3</sup>.

### Conclusiones

Muchos son los factores que pueden relacionarse como desencadenantes de la vasculitis leucocitoclástica.

Las infecciones suponen una causa frecuente de vasculitis cutánea y afectación articular.

Existen infecciones poco sintomáticas que debemos tener en cuenta a la hora de valorar a nuestros pacientes, pues pueden tener relación causal.

### Responsabilidades éticas

**Protección de personas y animales.** Los autores declaran que para esta investigación no se han realizado experimentos en seres humanos ni en animales.

**Confidencialidad de los datos.** Los autores declaran que en este artículo no aparecen datos de pacientes.

**Derecho a la privacidad y consentimiento informado.** Los autores declaran que en este artículo no aparecen datos de pacientes.

### Conflicto de intereses

Los autores declaran no tener ningún conflicto de intereses.

### Bibliografía

1. Pulido-Pérez A, Avilés-Izquierdo JA, Suárez-Fernández R. Vasculitis cutáneas. *Actas Dermosifiliogr.* 2012;103:179–91.
2. Zotta CM, Gómez D, Lavayén S, Galeano MG. Infecciones de transmisión sexual por *Ureaplasma urealyticum* y *Mycoplasma hominis*. *SaludCiencia.* 2013;20:37–40 [consultado 18 Nov 2015]. Disponible en: <http://www.ine.gov.ar/documentos/publicaciones/028.pdf>
3. Goeser MR, Laniosz V, Wetter DA. A practical approach to the diagnosis, evaluation, and management of cutaneous small-vessel vasculitis. *Am J Clin Dermatol.* 2014;15:299–306.
4. Xu L, Esparza E, Anadkat M. Cutaneous manifestations of vasculitis. *Semin Arthritis Rheum.* 2009;38:348–60.
5. Marzano AV, Vezzoli P, Berti E. Skin involvement in cutaneous and systemic vasculitis. *Autoimmun Rev.* 2013;12:467–76.