

The second case is a 60-year-old male patient, with an 8-year history of rheumatoid arthritis (RA), under adalimumab (40 mg every other week) in association with oral methotrexate (20 mg/week). Baseline laboratory investigations showed positive ANA (1/100, homogeneous pattern), in the absence of other clinical or laboratory manifestations suggestive of lupus, and negative anti-DsDNA. After 3 months of treatment, he presented arthralgia, asthenia, anorexia, malar rash and hand cutaneous vasculitis. Laboratory investigation showed normal cell blood count, positive ANA (1/320 homogeneous pattern), positive anti-DsDNA (326.2 UI/mL), complement consumption (C3 79 mg/dL, and C4 10 mg/dL). The other autoantibodies tested, namely anti-histone antibodies, were negative. Within four weeks of adalimumab suspension, rapid reduction of the clinical symptoms and biological parameters was seen and antibodies disappeared after three months.

The third case is a 44 year-old female patient, with an 11-year history of RA treated with adalimumab (40 mg every other week) in association with leflunomide (20 mg/day). At baseline, clinical manifestations suggestive of lupus were absent and ANA and anti-DsDNA were negative. After four years of treatment, she developed photosensitivity, malar rash, disseminated sub-cutaneous lupus rash, asthenia, low grade fever and arthralgia. Laboratory investigation revealed leukopenia ($3560/\text{mm}^3$), ESR 60 mm/h, CRP 55.6 mg/L, positive ANA (1/320, homogeneous pattern), positive anti-dsDNA (233 UI/mL) and positive anti-histone antibody. Complement levels were within normal range and the other antibodies tested were negative. Adalimumab was suspended and after 6 weeks all symptoms disappeared and autoantibodies turned negative. She started golimumab (50 mg/month) without recurrence.

Herein, we reported three rare cases of anti-TNF-induced lupus, two of them induced by adalimumab, which have been very rarely described in literature³.

The three cases described mirror the clinical heterogeneity that these patients can present. Since the raise of autoantibodies during the treatment can occur, and anti-histone antibodies can be negative, the most important features to identify such patients are the clinical symptoms. It is advisable to stop the drug and, despite some controversy, the switch to other anti-TNF can be done without recurrence.⁵

Bibliografía

1. Takase K, Horton SC, Ganesha A, Das S, McHugh A, Emery P, et al. What is the utility of routine ANA testing in predicting development of biological DMARD-induced lupus and vasculitis in patients with rheumatoid arthritis? Data from a single-centre cohort. *Ann Rheum Dis*. 2014;73:1695-9.
2. Atzeni F, Talotta R, Salaffi F, Cassinotti A, Varisco V, Battellino M, et al. Immunogenicity and autoimmunity during anti-TNF therapy. *Autoimmun Rev*. 2013;12:703-8.
3. De Bandt M, Sibilia J, Le Loët X, Prouzeau S, Fautrel B, Marcelli C, et al. Systemic lupus erythematosus induced by anti-tumour necrosis factor alpha therapy: a French national survey. *Arthritis Res Ther*. 2005;7:R545-51.
4. Brunasso AM, Aberer W, Massone C. Subacute lupus erythematosus during treatment with golimumab for seronegative rheumatoid arthritis. *Lupus*. 2014;23:201-3.
5. Santiago T, Santiago MG, Rovisco J, Duarte C, Malcata A, da Silva JAP. A case of infliximab-induced lupus in a patient with ankylosing spondylitis: is it safe switch to another anti-TNF- α agent? *Clin Rheumatol*. 2013;32:1819-22.

Rita Fonseca *, Eva Mariz, Miguel Bernardes, Lúcia Costa

Rheumatology Departmente, São João Hospital, Oporto, Portugal

* Corresponding author.

E-mail address: anaritapfonseca@gmail.com (R. Fonseca).

<http://dx.doi.org/10.1016/j.reuma.2016.08.003>
1699-258X/

© 2016 Elsevier España, S.L.U. and Sociedad Española de Reumatología y Colegio Mexicano de Reumatología. All rights reserved.

Presentación de un caso de pseudoxantoma elasticum y lupus eritematoso sistémico: ¿una asociación infrecuente?



A case report of pseudoxanthoma elasticum and systemic lupus erythematosus: An uncommon association?

Sr. Editor:

El Pseudoxantoma elasticum (PXE) es un trastorno hereditario raro que afecta al tejido conectivo, en el que se produce una calcificación progresiva de las fibras elásticas de la piel, membrana de Bruch en la retina y sistema cardiovascular. Su prevalencia en la población general se ha estimado entre 1:25.000-100.000 habitantes, con una ligera predominancia femenina¹. El PXE se manifiesta frecuentemente como lesiones papulosas amarillentas, que pueden confluir y formar placas de morfología irregular con aspecto «en empedrado» debido a que la piel se vuelve más laxa y redundante.

La asociación de esta entidad con otras enfermedades sistémicas del tejido conectivo es rara. Hasta el momento actual, se han descrito 6 casos asociados a artritis reumatoide²⁻⁵, 2 casos asociados a lupus eritematoso sistémico (LES)⁶ y otro caso asociado a espondilitis anquilosante⁷. A continuación, se describe un caso de PXE en un paciente con LES.

Mujer de 46 años, fumadora activa, diagnosticada a los 28 años de LES que comenzó con un síndrome nefrótico secundario a nefritis lúpica proliferativa difusa tipo IV de la OMS, tratada con micofenolato de mofetilo, con resolución del síndrome nefrótico

y asintomática desde entonces. En una de las revisiones refirió la aparición de lesiones cutáneas asintomáticas en el cuello y las fosas axilares, y el examen físico reveló lesiones papulares de aproximadamente 3 x 7 cm, distribuidas a ambos lados del cuello, amarillentas, laxas, con aspecto de «piel de gallina» (fig. 1), y otras lesiones similares de menor tamaño en las axilas. Se llevó a cabo una biopsia cutánea de una de ellas que mostró la existencia de un elevado número de fibras elásticas fragmentadas en la dermis (fig. 1), hallazgo compatible con PXE. El estudio se completó con un examen de fondo de ojo que no mostró anomalías y una ecografía renal que no mostró hallazgos patológicos.

El PXE es una enfermedad hereditaria del tejido conectivo relacionada con una mutación en el gen ABCC6 localizado en el cromosoma 16p13.1 que codifica la proteína MRP6, la cual forma parte de la familia de proteínas transportadoras transmembrana dependientes de ATP, que se expresan mayoritariamente en el hígado y los riñones. Se han descrito 2 tipos de herencia: autosómica recesiva en el 90% de los casos y autosómica dominante, mucho más rara. La mutación en el gen ABCC6 provoca una ausencia de proteína MRP6, lo que conlleva una acumulación de sustancias con alta afinidad por los tejidos elásticos resultando en distorsión de los depósitos de calcio y fragmentación de fibras elásticas.

Las manifestaciones cutáneas incluyen pápulas amarillentas asintomáticas, de distribución simétrica de inicio en cuello que pueden extenderse a áreas de flexura. A nivel ocular es característica, no patognomónica, la presencia de estrías angioides que representan los depósitos de calcio en la membrana de Bruch, y que pueden causar rotura de vasos sanguíneos, llevando a

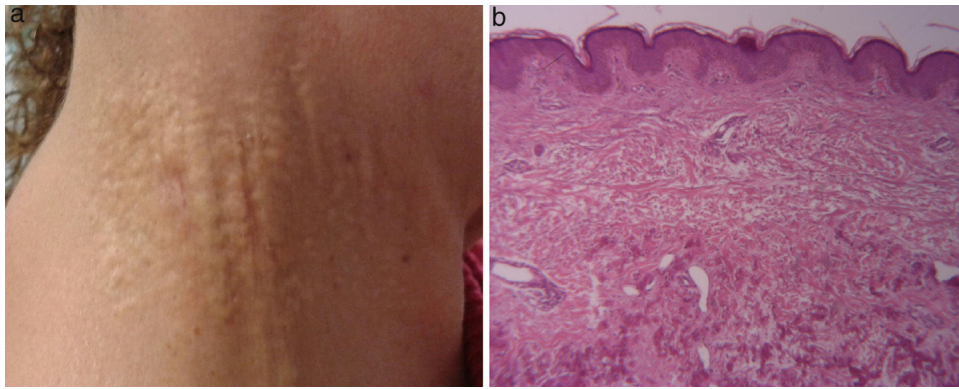


Figura 1. a) Lesiones papulares amarillentas con aspecto de «piel de gallina» en la región cervical derecha, rodeada de piel normal. b) Tinción con hematoxilina-eosina: muestra fibras elásticas calcificadas en la dermis reticular.

neovascularización y hemorragias retinianas, lo que puede resultar en una pérdida progresiva de agudeza visual. En el sistema cardiovascular, la calcificación de las paredes arteriales de vasos de pequeño y mediano calibre puede resultar en ateromatosis precoz. El diagnóstico de PXE se realiza sobre la base de la sospecha clínica y debe ser confirmado por estudio histológico, que revela fragmentación y distorsión de fibras elásticas en la dermis reticular y acúmulo de carbonato de calcio y fosfatos en la matriz extracelular.

No se ha establecido el mecanismo fisiopatológico que muestre la posible asociación entre PXE y otras enfermedades inflamatorias del sistema conectivo; sin embargo, el primer caso de asociación fue descrito hace décadas y desde entonces se han comunicado 9 casos más, aunque tras analizar los mismos no se ha identificado ninguna característica especial que permita establecer conclusiones. No obstante, dado que el PXE puede acompañarse de manifestaciones oculares y vasculares potencialmente graves, es importante que el clínico tenga presente esta posible asociación.

Bibliografía

1. Bergen AA, Plomp AS, Schuurman EJ, Terry S, Breuning M, Dauwerse H, et al. Mutations in ABCC6 cause pseudoxanthoma elasticum. *Nat Genet.* 2000;25:228-31.
2. Richette P, Palazzo E, Kahn MF. Coexisting pseudo-xanthoma elasticum and rheumatoid arthritis. Three cases and review of the literature. *Joint Bone Spine.* 2001;68:513-6.
3. Satoh M, Akizuki M, Hama N, Akama H, Matsushita Y, Kawai S, et al. Rheumatoid arthritis in a patient with pseudoxanthoma elasticum. *Intern Med.* 1993;32:508-9.

4. Praderio L, Marianj F, Baldini V. Pseudoxanthoma elasticum and rheumatoid arthritis. *Arch Intern Med.* 1987;147:206-7.
5. Klingel R, Poralla T, Dippold W, Meyer zum Büschenfelde KH. [Pseudoxanthoma elasticum (Grönblad-Strandberg syndrome) and rheumatoid arthritis]. *Dtsch Med Wochenschr.* 1990;115:1911-6.
6. Le Scannff J, Sève P, Dalle S, Kodjikian L, Thomas L, Broussolle C. Coexisting pseudo-xanthoma elasticum and lupus erythematosus: Report of two cases. *Int J Dermatol.* 2007;46:622-4.
7. Nagant de Deuxchaisnes C, Bourlond A. [Gronblad-Strandberg syndrome and ankylosing spondylarthritis]. *Arch Belg Dermatol Syphiligr.* 1967;23:77-85.

María del M. Muñoz Gómez^a, Marta Novella Navarro^a,
María Ramírez Gómez^{b,*} y Antonio Navas-Parejo^b

^a Servicio de Reumatología, Hospital Universitario San Cecilio, Granada, España

^b Departamento de Nefrología, Hospital Universitario San Cecilio, Granada, España

* Autor para correspondencia.

Correo electrónico: mari936@hotmail.com (M. Ramírez Gómez).

<http://dx.doi.org/10.1016/j.reuma.2016.04.007>
1699-258X/

© 2016 Elsevier España, S.L.U. y Sociedad Española de Reumatología y Colegio Mexicano de Reumatología. Todos los derechos reservados.