



Sociedad Española
de Reumatología -
Colegio Mexicano
de Reumatología

Reumatología Clínica

www.reumatologiaclinica.org



Caso clínico

Trombocitopenia recurrente inducida por hidroxyclo-roquina en ausencia de actividad del lupus eritematoso sistémico



Vanesa Antón Vázquez^{a,*}, Luis Pascual^a, Héctor Corominas^b e Isabel Giménez Torrecilla^c

^a Servicio de Medicina Interna, Hospital Moisès Broggi, Sant Joan Despí Barcelona, Barcelona, España

^b Servicio de Reumatología, Hospital Moisès Broggi, Sant Joan Despí, Barcelona, España

^c Servicio de Nefrología, Hospital Moisès Broggi, Sant Joan Despí, Barcelona, España

INFORMACIÓN DEL ARTÍCULO

Historia del artículo:

Recibido el 4 de marzo de 2016

Aceptado el 18 de abril de 2016

On-line el 2 de junio de 2016

Palabras clave:

Hidroxyclo-roquina

Trombocitopenia

Lupus eritematoso sistémico

R E S U M E N

La hidroxyclo-roquina es un fármaco antimalárico, empleado como terapia a largo plazo en el lupus eritematoso sistémico (LES). A pesar de considerarse un tratamiento seguro, existen efectos adversos descritos. Uno muy infrecuente es la trombocitopenia. Para establecer el diagnóstico de trombocitopenia causada por hidroxyclo-roquina es necesario descartar otras causas no farmacológicas y objetivar la recurrencia tras la reexposición al fármaco. Presentamos un caso de trombocitopenia severa en un paciente con LES durante el tratamiento con hidroxyclo-roquina.

© 2016 Elsevier España, S.L.U. y

Sociedad Española de Reumatología y Colegio Mexicano de Reumatología. Todos los derechos reservados.

Relapsed hydroxychloroquine induced thrombocytopenia in a systemic lupus erythematosus patient

A B S T R A C T

Hydroxychloroquine is used in the long-term therapy of systemic lupus erythematosus (SLE). Although considered to be a safe treatment, side effects have been documented. An uncommon side effect is thrombocytopenia. In order to establish the diagnosis of thrombocytopenia secondary to Hydroxychloroquine, non-pharmacological causes must be ruled out and it is necessary to determine a recurrence after re-exposure to the drug. We present one case of severe thrombocytopenia occurring in a patient with SLE undergoing treatment with Hydroxychloroquine.

© 2016 Elsevier España, S.L.U. and Sociedad Española de Reumatología y Colegio Mexicano de Reumatología. All rights reserved.

Keywords:

Hydroxychloroquine

Thrombocytopenia

Systemic lupus erythematosus

Introducción

Las causas de trombocitopenia son múltiples y se pueden clasificar según el mecanismo de acción en 2 grandes grupos: 1) causa inmunitaria: secundaria a enfermedades autoinmunes, púrpura trombocitopénica idiopática, infecciones, inmunodeficiencias e inmune por fármacos; 2) mecanismo no inmunitario: inducida por fármacos, enfermedades de la médula ósea o congénitas¹.

Caso clínico

Paciente varón de 27 años, diagnosticado de LES hace 5 años, a raíz de un episodio de trombocitopenia inmune y peritonitis primaria. En el diagnóstico constan anticuerpos antinucleares (ANA) con títulos de 1:320, anticuerpos anti-DNA de doble cadena negativos, complemento C3 y C4 normal, SLEDAI 11. A pesar del tratamiento inmunosupresor de mantenimiento con micofenolato sódico (360 mg/12 h) e hidroxyclo-roquina (200 mg/día), desarrolló nefritis lúpica clase II con un índice de actividad 1/12 y un índice de cronicidad 0/12. La biopsia renal fue realizada en junio de 2011: el estudio con la microscopia óptica de 10 glomérulos muestra discreta hiperplasia mesangial focal y segmentaria, sin

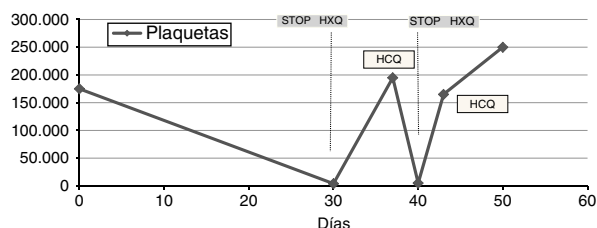
* Autor para correspondencia.

Correo electrónico: vanesa.anton.v@gmail.com (V. Antón Vázquez).

Tabla 1

Recuento plaquetario, serie blanca, serie roja, anti-DNA y complemento, en función de la introducción y la retirada de HCQ

	Plaquetas	Hemoglobina	Leucocitos	Linfocitos	Anti-DNA	C3	C4
Basal	175 × 10e9/l	141 g/l	9,2 × 10e9/l	1,6 × 10e9/l	Negativo	0,9	0,15
HCQ	4 × 10e9/l	140 g/l	9,4 × 10e9/l	2 × 10e9/l	Negativo	1,3	0,13
STOP HCQ	195 × 10e9/l	154 g/l	8,8 × 10e9/l	1,7 × 10e9/l	Negativo	1,5	0,22
HCQ	5 × 10e9/l	153 g/l	10 × 10e9/l	1,8 × 10e9/l	Negativo	1,1	0,19
STOP HCQ	250 × 10e9/l	148 g/l	9,5 × 10e9/l	1,5 × 10e9/l	Negativo	1,0	0,2

**Figura 1.** Evolutivo de cifras plaquetarias en relación a exposición con HCQ.

observarse lesiones de actividad de tipo necrosis, cariorrexis, semilunas o depósitos fucsínófilos. La celularidad está conservada y a nivel túbulo-intersticial no existen fibrosis ni atrofia. La inmunofluorescencia de 4 glomérulos fue positiva con un patrón glomerular mesangial puro. Focal y segmentariamente se aisló algún depósito paramesangial. Sin evidencia de depósitos parietales. IgG-/-, IgA++, C3++, C1q-/-, Kappa++, Lambda++. Vasos, intersticio y túbulos, negativos.

Se programó ingreso para realización de nueva biopsia renal, dada la aparición de proteinuria elevada de 5 g/día en mayo del 2015. En el ingreso se detectó trombocitopenia asintomática, 4×10^9 cél/l, sin atipia celular y negatividad de Ac-antiplaquetas y Ac-antihistona, SLEDAI 9. Se iniciaron corticoides a dosis de 1 mg/kg/día, con el diagnóstico de trombocitopenia autoinmune. Se mantuvo el tratamiento inmunosupresor, suspendiendo la hidroxicloroquina por falta de prescripción médica. Al cabo de 48 h, presentó rápida recuperación plaquetaria hasta 195×10^9 cél/l. Esto permitió la realización de la biopsia renal, constatando una progresión de la nefritis lúpica, de una clase II a una clase V (glomerulonefritis membranosa). Biopsia renal realizada en julio del 2015: el estudio por microscopía óptica descartó la presencia de lesiones indicativas de glomerulonefritis proliferativa, no se apreciaba fibrosis túbulo-intersticial y en la inmunofluorescencia de 5 glomérulos se observaba un patrón glomerular parietal difuso y generalizado: IgG+++, IgA++, IgM+/-, C3+++, C1q+, Kappa+++, Lambda+++. Vasos, intersticio y túbulos, negativos.

Al alta, un facultativo diferente reinstauró el tratamiento combinado de micofenolato e hidroxicloroquina (200 mg/día). El paciente reingresó a las 72 h del alta médica, por nueva trombocitopenia grave, sin signos de actividad lúpica (Ac-anti-DNA doble cadena negativos y C3-C4 normales). Y se inició nueva pauta de corticoides (1 mg/kg/día), sin recuperación plaquetaria.

Dada la rápida relación causa-efecto de la hidroxicloroquina con la trombocitopenia, se suspendió de manera intencional el fármaco. A las 72 h, la cifra de plaquetas ascendió a 200×10^9 cél/l (tabla 1).

Durante el seguimiento, al mes, el recuento total de plaquetas era de 250×10^9 cél/l y en posteriores controles a los 3 y 6 meses no experimentó descenso (fig. 1). Se inició tratamiento con tacrolímulo por la progresión de la nefritis.

Discusión

La trombocitopenia inducida por fármacos se basa en una destrucción acelerada de plaquetas que se puede producir por 2 mecanismos diferentes: por toxicidad directa sobre la médula ósea

o por destrucción periférica mediante un mecanismo que puede ser o no inmunomediado por anticuerpos específicos del fármaco^{2,3}.

Los fármacos que se han relacionado de forma más frecuente con la aparición de trombocitopenia son alcaloides de cinchona (quina/quinidina), sulfonamidas, antiinflamatorios no esteroideos, diuréticos, anticonvulsivantes, tuberculostáticos y heparinas^{3,4}.

El diagnóstico de trombocitopenia inducida por fármacos se establece por exclusión, suspensión de la medicación y por detección de los anticuerpos dependientes de fármacos. Resulta de gran importancia la relación temporal entre la administración del fármaco y la aparición de trombocitopenia, así como la recurrencia tras la reexposición al mismo^{4,5}. En nuestro caso, la suspensión del fármaco fue usada como método de exclusión.

Alcanzar el diagnóstico definitivo en el caso presentado fue complejo, dado que la primera manifestación de LES en nuestro paciente consistió en trombocitopenia. Existe una forma de presentación clínica de trombocitopenia crónica con escasa respuesta a corticoides en el LES⁶, por lo que la sospecha diagnóstica inicial giró en torno de la exacerbación de su actividad lúpica, en un paciente en el que además había progresado la afectación renal.

La hidroxicloroquina es un fármaco antimalárico, empleado en el tratamiento del lupus y otras patologías reumatológicas. Varios estudios retrospectivos han mostrado la efectividad de la hidroxicloroquina en el tratamiento de la trombocitopenia autoinmune asociada a LES. Los autores recomiendan no suspender este fármaco, incluso en estadios avanzados de nefritis lúpica. No obstante, entre los efectos secundarios de este fármaco, consta la trombocitopenia⁷, aunque no se trate de un efecto adverso común, dado que existen tan solo escasos casos aislados descritos en la literatura⁸⁻¹⁰.

Conclusión

Finalmente, consideramos este caso de interés clínico y práctico, por relacionarse la causa de la trombocitopenia con la hidroxicloroquina y no con la actividad lúpica, que en todo momento se mantuvo clínica y serológicamente inactiva a pesar de la severidad de la trombocitopenia.

Responsabilidades éticas

Protección de personas y animales. Los autores declaran que para esta investigación no se han realizado experimentos en seres humanos ni en animales.

Confidencialidad de los datos. Los autores declaran que han seguido los protocolos de su centro de trabajo sobre la publicación de datos de pacientes.

Derecho a la privacidad y consentimiento informado. Los autores han obtenido el consentimiento informado de los pacientes y/o sujetos referidos en el artículo. Este documento obra en poder del autor de correspondencia.

Conflicto de intereses

Los autores declaran no tener ningún conflicto de intereses.

Bibliografía

1. Provan D, Stasi R, Newland AC, Blanchette VS, Bolton-Maggs P, Bussel JB, et al. International consensus report on the investigation and management of primary immune thrombocytopenia. *Blood*. 2010;115:168–86.
2. Aster RH, Curtis BR, McFarland JG, Bougie DW. Drug induced immune thrombocytopenia: pathogenesis, diagnosis and management. *J ThrombHaemost*. 2009;7:911–8.
3. Aster RH, Bougie DW. Drug-induced immune thrombocytopenia. *N Engl J Med*. 2007;357:580–7.
4. Ten Berg MJ, Huisman A, Souverein PC, Achinen AF, Egberts AC, van Solinge WW. Drug-induced thrombocytopenia: A population study. *Drug Saf*. 2006;29:713–21.
5. Seco-Melantuche R, Delgado-Sánchez O, Álvarez-Arroyo L. Incidencia de trombocitopenia inducida por fármacos en pacientes hospitalizados. *Farm Hosp*. 2013;37:27–34.
6. Keeling D, Isenber D. Haematological manifestations of systemic lupus erythematosus. *Blood Rev*. 1993;7:199–207.
7. Nieweg HO, Bouma HG, Devries K, Jansz A. Haematological side-effects of some anti-rheumatic drugs. *Ann Rheum Dis*. 1963;22:440–3.
8. Demir D, Öcal F, Abanoz M, Dermenci H. A case of thrombocytopenia associated with the use of hydroxychloroquine following open heart surgery. *Int J Surg Case Rep*. 2014;5:1282–4.
9. Caminal L, González A, Ferro J, Susano R. Thrombopenia secondary to hydroxychloroquine. *An Med Interna*. 1994;11:310.
10. Wijnands MJ, Allebes WA, Boerbooms AM, van de Putte LB. Thrombocytopenia due to aurothioglucose, sulphasalazine, and hydroxychloroquine. *Ann Rheum Dis*. 1990;49:798–800.