

Parálisis de cuerda vocal como manifestación clínica de enfermedad de Behçet



Vocal cord palsy as a clinical manifestation of Behçet's disease

Sr. Editor

La enfermedad de Behçet (EB) es una enfermedad autoinmune rara, con rasgos distintivos como son las úlceras aftosas recurrentes a nivel oral, y en la mayoría de pacientes las úlceras genitales. Los síntomas, también pueden incluir manifestaciones oftalmológicas, neurológicas, dermatológicas, vasculares, musculoesqueléticas, intestinales y pulmonares¹. La afectación a nivel de la laringe es poco habitual. Presentamos el caso de un paciente con EB y afectación de la cuerda vocal.

Varón de 58 años, exfumador desde hace 3 años, y sin otro antecedente de interés, que ingresa en el servicio de medicina interna por úlceras orales y genitales recurrentes, de 2 meses de evolución, asociado a fiebre y malestar general. Además, presentaba disfonía de 2 semanas de evolución. Sin otra sintomatología asociada.

En el examen clínico destacaba la disfonía y la presencia de las úlceras orales y escrotales dolorosas. Además, con lesiones acneiformes en la espalda y lesiones compatibles con eritema nudoso en miembros inferiores. Resto del examen clínico sin alteraciones.

En la analítica resaltaban leucocitosis, neutrofilia y elevación de reactantes: leucocitos 14.000/mm³ (neutrófilos 78%) y PCR 150 mg/l.

En la TAC craneal no se encontraron datos de afectación vascular cerebral isquémica o hemorrágica. En la TAC cervicotorácica (fig. 1) y abdominal se evidencia parálisis de cuerda vocal izquierda y aneurisma de aorta abdominal a nivel infrarrenal de 47 × 48 mm, sin otros hallazgos.

En la valoración otorrinolaringológica se confirma la parálisis de la cuerda vocal izquierda. No se objetivó alteración oftalmológica. Las pruebas de autoinmunidad en el que se incluyó anticuerpos antinucleares, anticuerpos anticitoplasma del neutrófilo, anticuerpos antifosfolípido, factor reumatoide y anticuerpos antipeptidos citrulinados resultaron negativas, las serologías descartaron enfermedades infecciosas bacterianas como sífilis, enfermedad de Lyme

y clamidiosis, además, la PCR de virus herpes 1, 2 y citomegalovirus resultó negativa. Los hemocultivos resultaron negativos.

Se realizó el test de patergia a nivel del brazo derecho, el cual fue positivo, y biopsia de piel por *punch* a nivel de las lesiones acneiformes en la espalda, que evidenció datos de pseudofoliculitis, sin otros hallazgos. Ante la sospecha clínica de EB, se inició tratamiento con glucocorticoides por vía oral a 20 mg por día. Una vez iniciado los corticoides, se objetiva mejoría de las lesiones ulcerosas y de piel, sin embargo, no hubo mejoría de la disfonía. La presencia del aneurisma en la TAC, posteriormente requirió tratamiento quirúrgico con evolución favorable

La EB es una vasculitis sistémica inmunomediada, caracterizada por la presencia de úlceras orogenitales recurrentes, inflamación ocular y lesiones cutáneas. La etiología y patogénesis de la EB es desconocida, aunque se ha demostrado que la presencia del HLA-B51 constituye un importante factor predisponente genético, sobre todo entre los pacientes procedentes del medio y lejano oriente¹.

Al tratarse de una vasculitis multisistémica, casi cualquier parte del organismo puede verse afectada. Las úlceras orales, recurrentes y dolorosas, están presentes en un 90-100% de los pacientes con EB. Otras manifestaciones clínicas frecuentes son las úlceras genitales (60-80%), lesiones oculares (67-95%), lesiones cutáneas (41-94%), artritis (47-69%) y afectación neurológica (8-31%)². El paciente, en mención, presentaba afectación dérmica prácticamente diagnóstica de EB.

A diferencia de la afectación del sistema nervioso central, que es frecuente en la EB, las manifestaciones del sistema nervioso periférico son raras. Se han publicado casos aislados de síndrome de Guillain-Barré, mononeuritis multiplex, neuropatía sensitivo-motora, neuropatías autonómicas y anomalías subclínicas de la conducción nerviosa³, sin embargo la afectación de cuerda vocal es excepcional, y solo se han descritos 2 casos en la bibliografía médica^{4,5}.

La explicación más probable a esta afectación podría deberse a la presencia de vasculitis a nivel del nervio laríngeo recurrente⁵. En el caso del paciente no se encontró otra enfermedad que explicase la disfonía.

En conclusión, se debería tener en cuenta a la EB dentro del diagnóstico diferencial de la disfonía súbita ante la ausencia de

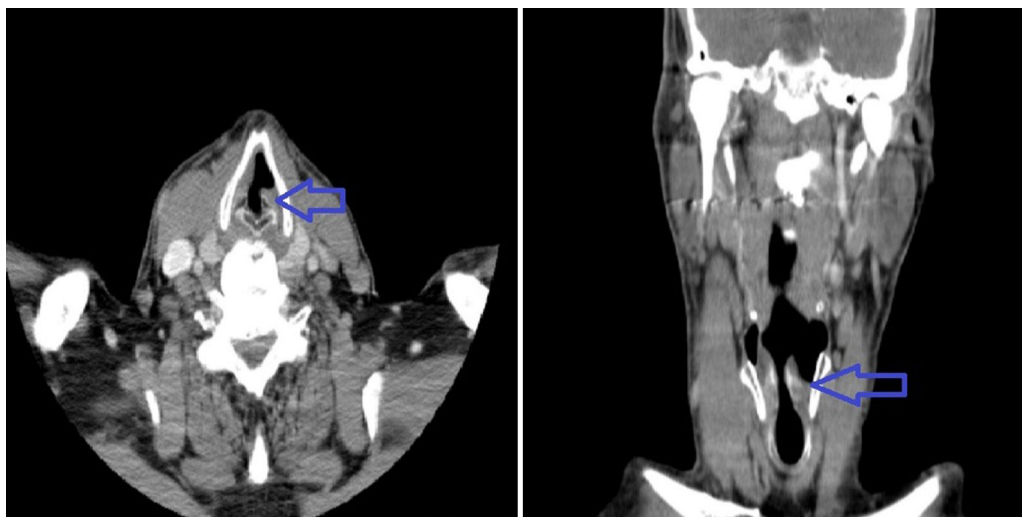


Figura 1. En el lado izquierdo, corte transversal de una TAC cervical que muestra la posición paramedial de la cuerda vocal izquierda (flecha), y en el lado derecho un corte axial que muestra la misma posición de la cuerda vocal (flecha), hallazgos compatibles con parálisis.

otros diagnósticos más frecuentes, sobre todo en áreas donde la enfermedad es frecuente.

Bibliografía

1. Singer O. Cogan and Behcet syndromes. *Rheum Dis Clin N Am*. 2015;41:75–91.
2. Morales-Angulo P, Vergara P, Obeso- Agüero S, Acle L, Gonzalez-Gay MA. Manifestaciones otorrinolaringológicas en pacientes con enfermedad de Behcet. *Acta Otorrinolaringol Esp*. 2014;65:15–21.
3. Al-Araji A, Kidd D. Neuro-Behçet's disease: Epidemiology, clinical characteristics, and management. *Lancet Neurol*. 2009;8:192–204.
4. Pirildar T, Celik O. Sudden Hoarseness due to unilateral cord vocal paralysis in a patient with Behcet's disease. *Clin Rheumatol*. 2003;22:254–5.
5. Karabudak O, Dogru S, Dogan B, Harmayeri Y. Unilateral vocal cord paralysis in a patient with Behcet's disease. *J EADV*. 2007;21:1413–50.

Elvis Amao-Ruiz^{a,*}, Ana María Correa-Fernández^b
y Jesús Gallego-Gil^c

^a Servicio de Cardiología, Hospital Clínico de Valladolid, Valladolid, España

^b Unidad de Insuficiencia Cardíaca y Trasplante, Servicio de Cardiología, Hospital Clínico de Valladolid, Valladolid, España

^c Servicio de Medicina Interna, Hospital Clínico de Valladolid, Valladolid, España

* Autor para correspondencia.

Correo electrónico: tatojar@outlook.com (E. Amao-Ruiz).

<http://dx.doi.org/10.1016/j.reuma.2016.11.001>

1699-258X/

© 2016 Elsevier España, S.L.U. y Sociedad Española de Reumatología y Colegio Mexicano de Reumatología. Todos los derechos reservados.

Osteosarcoma en gota tofácea: descripción de un caso clínico y revisión de la literatura



Osteosarcoma in tophaceous gout: A case report and literature review

Sr. Editor:

La gota es una enfermedad por depósito de cristales de urato monosódico (UMS), que afecta principalmente a varones, constituyendo la causa más frecuente de artritis en este género. En ocasiones da lugar a agregados cristalinos de tamaño y localización variables denominados tofos. Considerada como una enfermedad «imitadora», puede emular, entre otros, procesos infecciosos o tumorales. Presentamos el caso clínico de un paciente con gota que desarrolló un osteosarcoma sobre un tofo preexistente.

Varón de 65 años con gota tofácea, seguido previamente en otro centro que nos es derivado por interconsulta de oncología médica para manejo de ataque agudo de poliartralgias y bursitis olecraniana tras una transfusión, en el seno de tratamiento quimioterápico. Diagnosticado hacía un año de osteosarcoma en dorso del pie sobre localización de tofo extirpado 7 meses antes, tras confirmación anatomopatológica (fig. 1) y estudio de extensión negativo, requirió amputación infracondílea, y quimioterapia preoperatoria y postoperatoria con cisplatino y adriamicina. Recibía alopurinol desde hacía 3 años (hasta 300 mg/día), empleando colchicina y/o antiinflamatorios no esteroideos en ataques. Presentó uricemias de hasta 8 mg/dl, y comenzó sintómicamente a los 40 años con podagras, apareciendo posteriormente tofos en bursa olecraniana y en dorso de pie. El ataque inflamatorio se resolvió con prednisona a dosis bajas y aspiración de la bursa olecraniana. El Gram y el cultivo del líquido obtenido resultaron negativos, y el estudio con microscopio de luz polarizada demostró cristales de UMS. Recibió alta con colchicina 1 mg/día tras suspensión progresiva de la prednisona. En consultas se cambió alopurinol por febuxostat (a dosis de

80 mg/día), con optimización de uricemia y disolución progresiva del tofo olecraniano. Tras varios meses se suspendió la colchicina, manteniéndose febuxostat a idéntica dosis. No ha vuelto a padecer ataques, con uricemias inferiores a 5 mg/dl. En mayo de 2016 presentó una recidiva neoplásica «en tránsito», con masa superficial en muslo ipsilateral que requirió escisión local y quimioterapia (ifosfamida).

La gota es la causa más frecuente de artritis en varones, y viene originada por el depósito tisular de cristales de UMS. Algunos pacientes desarrollan tofos (acúmulos cristalinos subcutáneos, periarticulares o intraarticulares) que pueden tener marcada actividad inflamatoria, y presentar calcificaciones u osificaciones al aumentar de tamaño¹⁻³. Además, los tofos pueden simular procesos infecciosos o tumorales, y también sobreinfectarse o malignizarse, empeorando el pronóstico del paciente.

Varias publicaciones reportan tumores desarrollados sobre tofos⁴⁻⁹. Todos en varones de edad media/avanzada, en extremidades y con 20% de recidivas o metástasis. Se han descrito neoplasias benignas como el tumor de células gigantes, y malignas como diferentes sarcomas (sarcoma indiferenciado pleomórfico, angiosarcoma cutáneo o fibrosarcoma).

Autores de estas publicaciones expresan hipótesis interesantes como el papel de la hiperuricemia prolongada o la intensidad del depósito de UMS como factores de transformación celular secundaria a inflamación⁸, o la teoría del sarcoma asociado a cuerpo extraño, similar a los originados por otros materiales^{7,10}.

Los sarcomas son tumores mesenquimales originados del tejido conjuntivo (fibrosarcoma), cartilaginoso (condrosarcoma), óseo (osteosarcoma), endotelial (angiosarcoma), etc. Aunque pueda existir cierta infraestimación de la incidencia de estas neoplasias en gota, los sarcomas parecen poco frecuentes, pero ocasionalmente agresivos. Por ello, deben estar presentes en el diagnóstico diferencial ante la aparición de una masa subcutánea o periarticular en un paciente gotoso, o ante la complicación atípica de un tofo preexistente.