




Sociedad Española  
de Reumatología -  
Colegio Mexicano  
de Reumatología

# Reumatología Clínica

www.reumatologiaclinica.org



Reumatología Clínica en imágenes

## Síndrome antisintetasa e influenza B, afectación pulmonar característica



### Antisynthetase syndrome and influenza B, characteristic pulmonary involvement

Roberto Hurtado García\*, Beatriz Hurtado Oliver, Eric Nortes Cañizares y José Maria Cepeda Rodrigo

Servicio de Medicina Interna, Hospital Vega Baja, Orihuela, Alicante, España

#### INFORMACIÓN DEL ARTÍCULO

##### Historia del artículo:

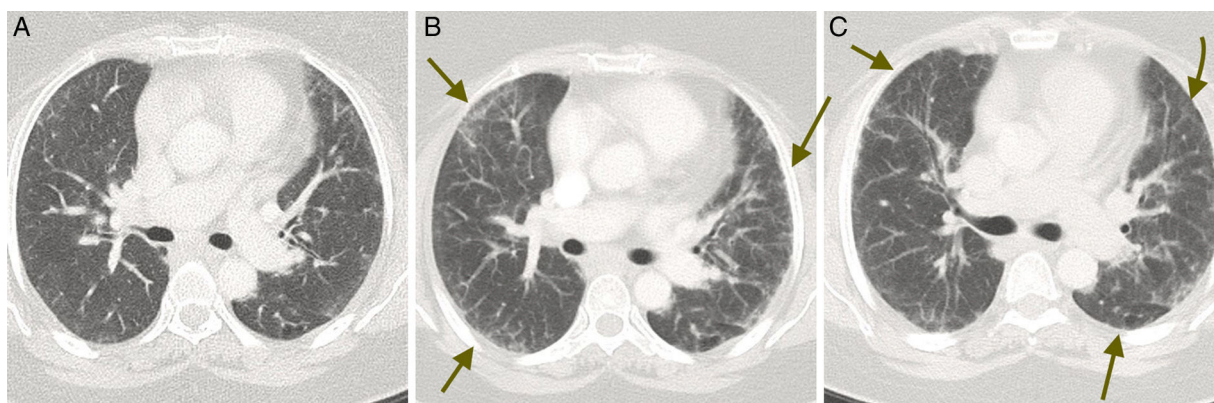
Recibido el 28 de septiembre de 2016

Aceptado el 24 de noviembre de 2016

On-line el 4 de enero de 2017

Presentamos el caso de una paciente de 54 años diagnosticada de un síndrome antisintetasa (anticuerpo anti-Ro 52 y OC positivos) con afectación pulmonar intersticial y hepatitis autoinmune concomitante, en tratamiento con azatioprina, etanercept y prednisona, 15 mg/día, en dosis descendente, que ingresó por cuadro consistente en aumento de su disnea habitual, fiebre de 38,5 °C y expectoración amarillenta. Ante los hallazgos descritos se solicitó una tomografía pulmonar, en la que se objetivó la presencia de opacidades en parche, en vidrio deslustrado, de nueva aparición, que dado el contexto clínico obligaba a descartar una sobreinfección;

se observaron también áreas de estigma fibrótico/cicatricial en campos medios e inferiores, en forma de engrosamiento intersticial subpleural, bronquiectasias y bronquiolectasias de tracción. Se solicitaron serologías de citomegalovirus, Epstein-Barr virus y varicela zoster, siendo negativas. El estudio para descartar tuberculosis fue negativo. En el esputo no se observaron gérmenes. Sin embargo, la reacción en cadena de polimerasa para virus influenza B fue positiva. La paciente fue tratada con pauta antibiótica de piperacilina-tazobactam junto a oseltamivir, con buena respuesta clínica y mejoría radiológica, como se aprecia en la serie evolutiva



**Figura 1.** Cortes axiales de tomografía axial computarizada, evolutivos: A) fase inicial, B) fase álgida del proceso, y C) en fase de resolución. Se identifican pequeñas opacidades en parche, en vidrio deslustrado, bilaterales y de predominio periférico, como hallazgo fundamental (flechas) y un mínimo engrosamiento del intersticio intralobulillar.

\* Autor para correspondencia.

Correo electrónico: robex2@hotmail.com (R. Hurtado García).

de imágenes (A inicial, B con los infiltrados parcheados y C con su resolución) (fig. 1).

La población de pacientes inmunodeprimidos (ID) ha aumentado en los últimos años, y con ello las complicaciones infecciosas que se asocian, destacando, entre ellas, la neumonía (aproximadamente un 75% de estas infecciones<sup>1</sup>). Los agentes causales de la neumonía en estos pacientes, pueden ser los mismos que en las de los pacientes inmunocompetentes (aunque asociando más morbimortalidad), es decir, virus como el influenza, el citomegalovirus (CMV), el herpes simple (VHS) o el varicela-zóster (VVZ)<sup>2</sup>.

Las complicaciones por virus influenza ocurren más a menudo en ancianos, diabéticos, así como en pacientes con disfunción renal o con inmunosupresión. Su clínica es difusa en las fases iniciales y empeora a medida que avanza la enfermedad. Radiológicamente se caracteriza por infiltrados intersticiales difusos<sup>3</sup>. Si bien el caso clínico corresponde a lo que podemos observar en la consulta cotidiana, no hemos encontrado casos similares descritos en la literatura.

### Responsabilidades éticas

**Protección de personas y animales.** Los autores declaran que para esta investigación no se han realizado experimentos en seres humanos ni en animales.

**Confidencialidad de los datos.** Los autores declaran que han seguido los protocolos de su centro de trabajo sobre la publicación de datos de pacientes.

**Derecho a la privacidad y consentimiento informado.** Los autores declaran que en este artículo no aparecen datos de pacientes.

### Conflicto de intereses

Los autores declaran que no existen conflicto de intereses.

### Bibliografía

1. Oh YW, Effmann EL, Godwin JD. Pulmonary infections in immunocompromised hosts: The importance of correlating the conventional radiologic appearance with the clinical setting. *Radiology*. 2000;217:647–56.
2. Ishiquro T, Takayanagi N, Kanauchi T, Uozumi R, Kawate E, Takaku Y, et al. Clinical and radiographic comparison of influenza virus-associated pneumonia among three viral subtypes. *Intern Med*. 2016;55:731–7.
3. Serebioakova OM, Romanova EN, Govorin AV, Filev AP, Shangin AS. Peculiarities of clinical and X-ray picture of pneumonia in patients with influenza A (H1N1). *Klin Med (Mosk)*. 2012;90:70–2.