



Sociedad Española  
de Reumatología -  
Colegio Mexicano  
de Reumatología

# Reumatología Clínica

www.reumatologiaclinica.org



## Caso clínico

### Tratamiento con rituximab para las miopatías necrosantes autoinmunes asociadas al anti-SRP: caso clínico y revisión de la evidencia

Francisco Javier Nóvoa Medina<sup>a,\*</sup>, José Gutiérrez Martínez<sup>b</sup>, Yeray González González<sup>c</sup>, Beatriz Romero Díaz<sup>c</sup>, Sergio Machín García<sup>a</sup> y Antonio Rosas Romero<sup>a</sup>

<sup>a</sup> Servicio de Reumatología, Complejo Hospitalario Universitario Insular Materno-Infantil, Las Palmas de Gran Canaria, Las Palmas, España

<sup>b</sup> Servicio de Neurología, Complejo Hospitalario Universitario Insular Materno-Infantil, Las Palmas de Gran Canaria, Las Palmas, España

<sup>c</sup> Servicio de Radiodiagnóstico, Complejo Hospitalario Universitario Insular Materno-Infantil, Las Palmas de Gran Canaria, Las Palmas, España

#### INFORMACIÓN DEL ARTÍCULO

##### Historia del artículo:

Recibido el 10 de septiembre de 2016

Aceptado el 24 de febrero de 2017

On-line el 25 de abril de 2017

##### Palabras clave:

Miopatías necrosantes autoinmunes  
Partícula de reconocimiento de la señal  
Rituximab

##### Keywords:

Necrotizing autoimmune myopathy  
Anti-signal recognition particle  
Rituximab

#### R E S U M E N

Las miopatías necrosantes autoinmunes (NAM) son unas entidades raras y emergentes de las miopatías inflamatorias idiopáticas (MII).

Su presencia se ha asociado a conectivopatías, infecciones virales, neoplasias, anticuerpos frente a la partícula de reconocimiento de la señal (anti-SRP) y a anticuerpos frente a la proteína 3-hidroxi-3-metilglutaril-coenzima A reductasa (HMG-CR) (asociada al empleo o no de estatinas).

Las NAM asociadas al anti-SRP presentan unas características clínicas y anatomopatológicas que las diferencian del resto de las MII, resultando en un peor pronóstico. Hasta el momento han sido muy pocos los casos publicados tratados con rituximab y con diferente respuesta clínica.

Presentamos el caso de una mujer de 30 años con NAM asociada al anti-SRP refractaria a tratamiento convencional inmunosupresor y que ha sido controlada a largo plazo con la combinación de rituximab, metotrexato y corticoides.

© 2017 Elsevier España, S.L.U. y

Sociedad Española de Reumatología y Colegio Mexicano de Reumatología. Todos los derechos reservados.

### Rituximab therapy in necrotizing autoimmune myopathy associated with anti-SRP antibody: A clinical case review

#### A B S T R A C T

Necrotizing autoimmune myopathy (NAM) is a rare and emerging entity of idiopathic inflammatory myopathy (IIM).

They have been associated with connective tissue disorders, viral infections, malignancy, anti-signal recognition particle (SRP) and anti-3-hydroxy-3-methylglutaryl-coenzyme A reductase protein (with or without the use of statins).

Anti-SRP associated NAM has different clinical and histological characteristics that differentiate them from other IIM, resulting in a poor prognosis. Very few cases treated with rituximab have been published, with varying clinical response.

Here we describe a case of anti-SRP associated NAM refractory to conventional immunosuppressants and its successful long-term management with the combination of rituximab, corticosteroids and methotrexate.

© 2017 Elsevier España, S.L.U. and Sociedad Española de Reumatología y Colegio Mexicano de Reumatología. All rights reserved.

\* Autor para correspondencia.

Correo electrónico: fnovmed@hotmail.es (F.J. Nóvoa Medina).

## Introducción

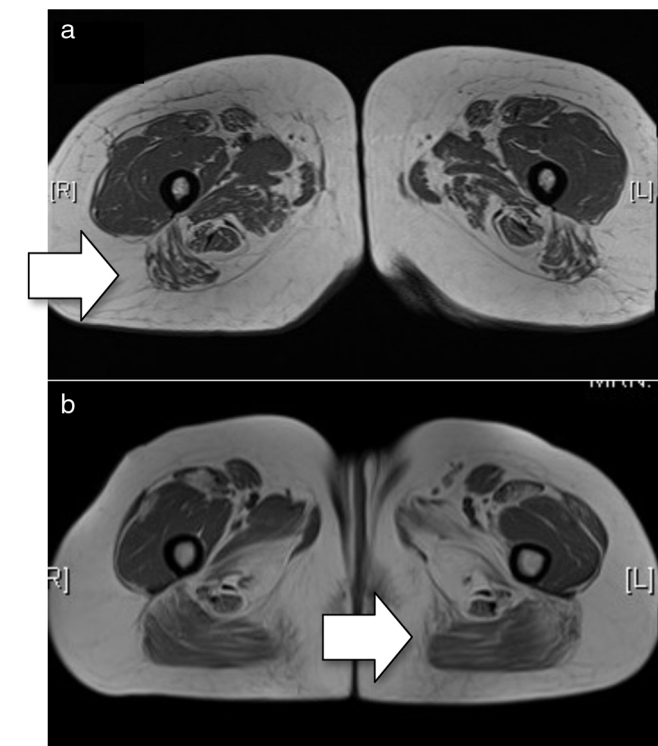
Las miopatías necrosantes autoinmunes (NAM) suelen presentarse como una miopatía con elevación marcada de la creatinquinasa (CK), hallazgos histopatológicos característicos (presencia de fibras musculares necróticas y regenerativas, práctica ausencia de infiltrados inflamatorios) y mala respuesta al tratamiento convencional.

Los anticuerpos frente a la partícula de reconocimiento de la señal (anti-SRP) se describieron por primera vez en 1986<sup>1</sup> y posteriormente se describieron en pacientes diagnosticados de miopatías inflamatorias (MII) con un curso más severo. Los anticuerpos anti-SRP se dirigen frente a una subunidad de 54 kD de unas proteínas ribonucleares con actividad GTP-asa implicadas en el transporte de nuevas proteínas al retículo endoplasmático<sup>2-4</sup>.

Rituximab es un anticuerpo monoclonal quimérico dirigido frente al CD20 cuyo empleo es habitual en otras conectivopatías<sup>5</sup>. Existen series de casos publicados de NAM tratados con rituximab, con diferentes respuestas clínicas<sup>6-10</sup>.

## Caso clínico

Mujer de 30 años diagnosticada de NAM en función de la presencia de miopatía proximal, disfagia a líquidos y disfonía de 2 meses de evolución, elevación de enzimas musculares (CK 5.922 UI/l, aldolasa 84 UI/l), electromiograma con patrón miopático, signos en la resonancia magnética de edema intramuscular en cinturas escapulares y pelvianas (fig. 1a) y hallazgos anatomo-patológicos de miopatía



**Figura 1.** a) RM basal (secuencia T1). Se aprecia mínimo edema en extremo distal de ambos sartorios y en grácilis. Afectación de ambos compartimentos, en el compartimento anterior más afectados los vastos laterales y medios y en compartimento posterior, identificándose de manera general una mayor afectación posterior (flecha); b) RM posterior al tratamiento con rituximab (secuencia T1). Se aprecia una afectación bilateral y simétrica de ambos compartimentos objetivando atrofia muscular con depósitos de la grasa de forma difusa, en el compartimento anterior más afectados los vastos laterales y medios y en compartimento posterior los isquiotibiales, con predominio de la afectación en el compartimento posterior (flecha).

necrosante que había presentado fallo terapéutico a tratamiento convencional (corticoides, inmunoglobulinas, azatioprina).

Ante los hallazgos histológicos se solicitaron anticuerpos anti-SRP que resultaron positivos (técnica IFI 1:1.280). Se inicia tratamiento con metotrexato (hasta 30 mg/semana). A los 3 meses mejoró clínicamente, excepto a nivel de la musculatura del psoas-iliaco (4/5). Con la reducción progresiva de corticoides se produce un deterioro clínico y analítico. Por lo cual se inicia tratamiento concomitante con rituximab (2 dosis de un gramo). Cinco meses más tarde había mejorado. A los 6 meses se pauta un nuevo ciclo de rituximab para mantenimiento de la respuesta terapéutica.

Una resonancia magnética muscular a los 2 años muestra ausencia de signos de actividad inflamatoria (fig. 1b).

Al disminuir el metotrexato por debajo de 22,5 mg/semana comienza nuevamente con afectación clínica y analítica, por lo que se aumentó la dosis consiguiendo nuevamente control clínico (excepto debilidad en musculatura del psoas-iliaco) en el último año.

## Discusión

Para nuestro conocimiento se han publicado menos de 30 casos de NAM anti-SRP tratadas con rituximab<sup>6-10</sup>. Pinal-Fernandez et al.<sup>7</sup> describen 17 pacientes tratados con rituximab, siendo aparentemente efectivo en 13 de ellos. La duración del efecto biológico del rituximab era variable (desde 6-9 meses hasta más de 2 años). En nuestra paciente no se ha administrado en más ocasiones desde mediados de 2012.

También se han publicado 2 casos refractarios que mejoraron con la combinación de corticoides, plasmaféresis y rituximab<sup>8</sup>, así como otros 2 casos refractarios tratados con rituximab con buenos resultados<sup>9</sup>.

Sin embargo, una serie británica<sup>10</sup> de 2 pacientes tratados con rituximab presentaron una pobre respuesta clínica.

En nuestro caso se administraron 2 ciclos de rituximab, produciéndose una exacerbación al reducir la dosis del metotrexato con buen control posterior aumentado la dosis del mismo. Los valores de CK de la paciente fueron más bajos de lo publicado en otras series, y quizás sea este uno de los motivos por los que se consiguió un buen resultado terapéutico. Asimismo nos llama la atención los hallazgos de imagen, en donde se aprecia una mayor afectación del compartimento posterior del muslo cuando clínicamente no ha presentado afectación del mismo.

## Conclusión

Las NAM se deben sospechar en pacientes con hallazgos atípicos de MII, tanto histopatológicos (presencia de fibras musculares necróticas, práctica ausencia de infiltrados inflamatorios) como clínicos (pobre respuesta a inmunosupresores).

Rituximab podría ser una buena opción terapéutica para aquellos casos en los que fracasa el tratamiento estándar.

## Responsabilidades éticas

**Protección de personas y animales.** Los autores declaran que para esta investigación no se han realizado experimentos en seres humanos ni en animales.

**Confidencialidad de los datos.** Los autores declaran que en este artículo no aparecen datos de pacientes

**Derecho a la privacidad y consentimiento informado.** Los autores declaran que en este artículo no aparecen datos de pacientes.

## Conflicto de intereses

Los autores declaran no tener ningún conflicto de intereses.

## Bibliografía

1. Reeves WH, Nigam SK, Blobel G. Human autoantibodies reactive with the signal recognition particle. *Proc Natl Acad Sci USA*. 1986;83:9507–11.
2. Romisch K, Miller FW, Dobberstein B, High S. Human autoantibodies against the 54 kDa protein of the signal recognition particle block function at multiple stages. *Arthritis Res Ther*. 2006;8:R39.
3. Utz PJ, Hottel M, Le TM, Kim SJ, Geiger ME, van Venrooij WJ, et al. The 72-kDa component of signal recognition particle is cleaved during apoptosis. *J Biol Chem*. 1998;273:35362–70.
4. Arana-Argáez VE, Delgado-Rizo V, Pizano-Martínez OE, Martínez-García EA, Martín-Márquez BT, Muñoz-Gómez A, et al. Inhibitors of MAPK pathway ERK1/2 or p38 prevent the IL-1 $\beta$ -induced Up-regulation of SRP72 autoantigen in Jurkat cells. *J Biol Chem*. 2010;285:32824–33.
5. Randall KL. Rituximab in autoimmune diseases. *Aust Prescr*. 2016;39:131–4.
6. Valiyil R, Casciola-Rosen L, Hong G, Mammen A, Christopher-Stiner L. Rituximab therapy for myopathy associated with anti-signal recognition particle antibodies: A case series. *Arthritis Care Res (Hoboken)*. 2010;62:1328–34.
7. Pinal-Fernandez I, Parks C, Werner JL, Akbayda J, Paik J, Danoff SK, et al. Longitudinal course of disease in a large cohort of myositis patients with autoantibodies recognizing the signal recognition particle. *Arthritis Care Res (Hoboken)*. 2017;69:263–70.
8. Arlet JB, Dimitri D, Pagnoux C, Boyer O, Maisonobe T, Authier FJ, et al. Marked efficacy of a therapeutic strategy associating prednisone and plasma exchange followed by rituximab in two patients with refractory myopathy associated with antibodies to the signal recognition particle (SRP). *Neuromuscul Disord*. 2006;16:334–6.
9. Deligny C, Goeb V, Dueymes M, Kahn V, Dehlinger V, Jean Baptiste G, et al. Rituximab therapy for myopathy associated with anti-signal recognition particle antibodies: A case series. *Arthritis Care Res (Hoboken)*. 2011;63:460.
10. Whelan BR, Isenberg DA. Poor response of anti-SRP-positive idiopathic immune myositis to B-cell depletion. *Rheumatology (Oxford)*. 2009;48:594–5.