



Sociedad Española  
de Reumatología -  
Colegio Mexicano  
de Reumatología

# Reumatología Clínica

www.reumatologiaclinica.org



Reumatología Clínica en imágenes

## Osteoporosis transitoria migratoria en miembros inferiores

### Transient migratory osteoporosis in lower limbs



Antonio Jiménez-Martín\*, Rolando Gómez-Cobo, Yolanda Rubio-Gallardo y Santiago Pérez-Hidalgo

Servicio de Cirugía Ortopédica y Traumatología, Hospital FREMAP Sevilla, Sevilla, España

#### INFORMACIÓN DEL ARTÍCULO

Historia del artículo:

Recibido el 19 de diciembre de 2016

Aceptado el 28 de febrero de 2017

On-line el 6 de abril de 2017

#### Introducción

La osteoporosis transitoria es rara e idiopática<sup>1</sup>. Se caracteriza por artralgiás, osteopenia radiográfica periarticular y curación espontánea. Fue descrita inicialmente en la cadera y en mujeres en el tercer trimestre del embarazo<sup>2</sup>. Solo entre un 10-40%<sup>3</sup> de los pacientes afectados desarrollan este proceso en varias articulaciones, de modo simultáneo o sucesivo, en el mismo miembro o incluso, en el contralateral, denominándose entonces «osteoporosis transitoria migratoria»<sup>4</sup>. Nuestro objetivo es presentar un caso, donde la afectación se extendió a la rodilla contralateral y a un tobillo.

#### Caso clínico

Varón de 41 años, sin antecedentes de interés, que acudió refiriendo gonalgia derecha, frente a traumatismo mínimo. En la RMN se apreció edema óseo difuso en cóndilo externo. Cuatro meses después surgió edema óseo en cóndilo interno ipsilateral (fig. 1). Posteriormente, en otras resonancias, hallamos nuevo extenso edema óseo, ahora en cóndilo femoral interno de rodilla contralateral, luego en cóndilo externo y dolor en tobillo derecho, en cuya RMN también se apreciaba edema óseo, en astrágalo (figs. 2 y 3). Se instauró tratamiento con AINE, y carga parcial, siendo ineficaz.

#### Diagnóstico

Osteoporosis transitoria migratoria.

#### Evolución

La modificación del tratamiento a calcitonina intramuscular durante 2 meses, supuso una mejoría de la gonalgia, con un EVA de 9 a 2 puntos, 74 puntos en la escala de Lysholm y 73 puntos en la escala AOFAS, tras 12 meses de seguimiento, disminuyendo las zonas de edema óseo.

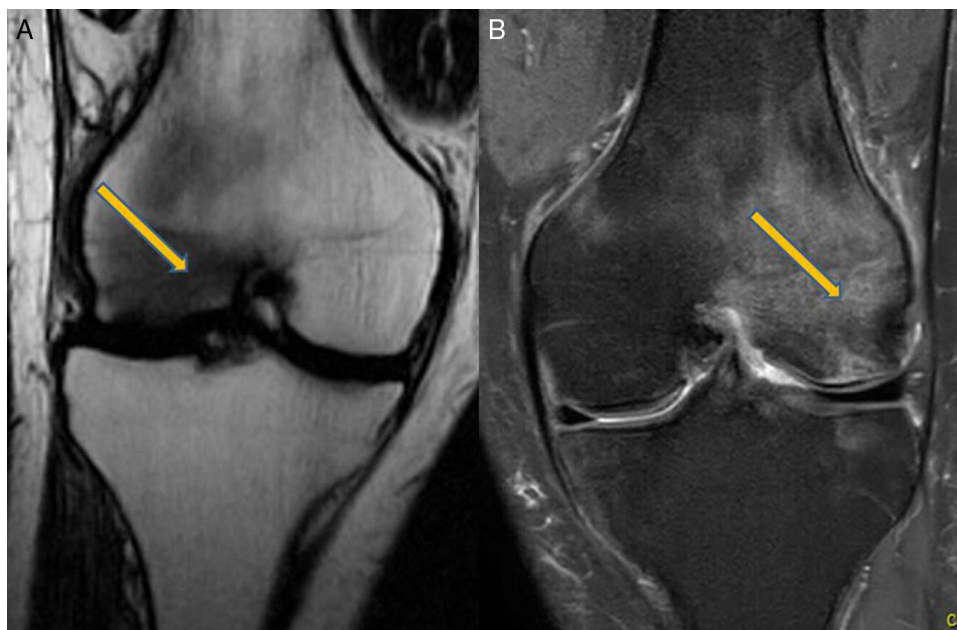
#### Discusión

Para Ramberde<sup>3</sup>, esta enfermedad se manifiesta en cadera (70%, donde pueden aparecer fracturas subcondrales en un 48,7%, según Klontzas et al.<sup>5</sup>), rodilla, tobillo y pie, afectando a adultos en mediana edad, varones (3:1) y embarazadas<sup>2</sup>. Es autolimitada, según Swoopes et al.<sup>6</sup>. Se ha asociado a fumadores, problemas metabólicos y lesiones por sobreesfuerzo<sup>7</sup>. Para su diagnóstico, son útiles la radiografía (osteopenia), gammagrafía (hipercaptación homogénea), RMN<sup>5</sup> (edema, derrame articular, sin osteonecrosis), densitometría (desmineralización) o biopsia (inflamación crónica).

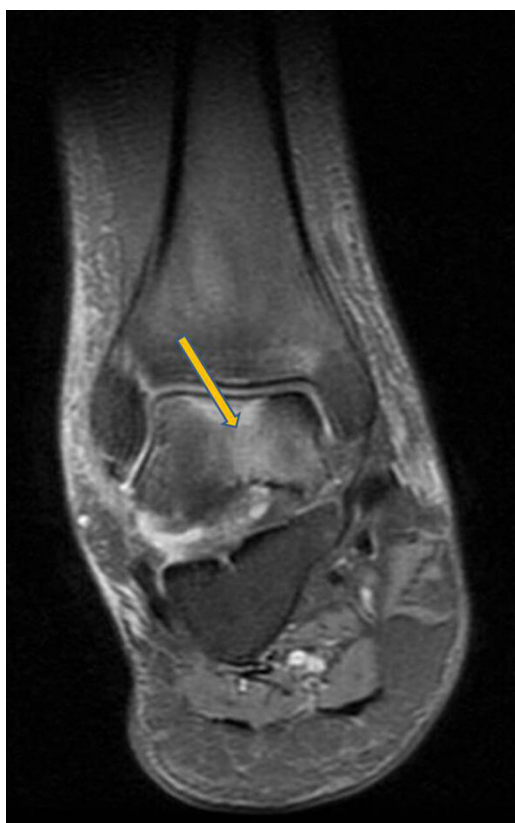En el diagnóstico diferencial es interesante su distinción respecto de la algodistrofia de Südeck, distrofia simpático refleja o síndrome de dolor regional complejo. Esta entidad cursa con dolor tras un evento traumático, a veces de poca intensidad, presentando alodinia (o dolor intenso en respuesta a estímulos no dolorosos), hiperalgesia, así como, trastornos vasomotores de compromiso vegetativo. En una osteoporosis transitoria migratoria no se manifiesta este cortejo vegetativo. Por otro lado, el edema medular óseo se presenta como un patrón de imagen en la RMN. caracterizado por hiposeñal en T1 e hiperseñal en STIR T2 en médula ósea. Cuando este edema aparece en varias articulaciones, sin imágenes de osteonecrosis, y no de forma aislada, estaríamos ante una osteoporosis transitoria migratoria.

\* Autor para correspondencia.

Correo electrónico: antonio.jimenez10@hotmail.com (A. Jiménez-Martín).



**Figura 1.** Resonancia magnética: A) Imagen al 2.º mes. Rodilla derecha. Afectación de cóndilo externo. B) Imagen al 6.º mes. Rodilla derecha. Afectación de cóndilo interno.

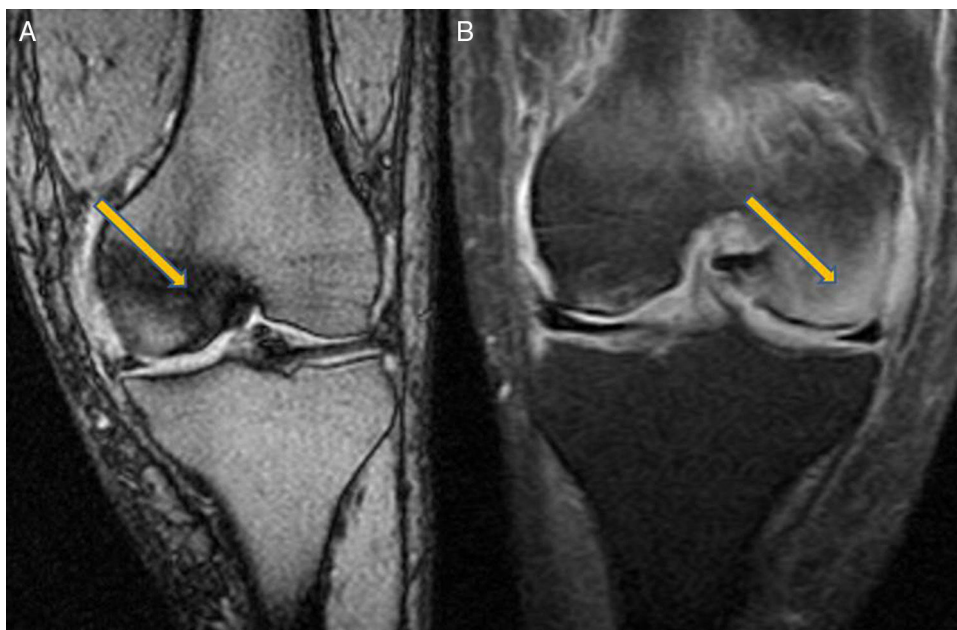


**Figura 2.** Imagen de la resonancia magnética al 7.º mes. Tobillo derecho. Afectación de astrágalo.

No obstante, la algodistrofia de Südeck, la distrofia simpática refleja, el síndrome de dolor regional complejo, el síndrome de edema medular óseo, la osteoporosis transitoria (regional o migratoria) y la necrosis avascular tienen sintomatología similar, son idiopáticas y presentan edema medular óseo en la RMN, por esto pueden formar parte o ser diferentes estadios de la misma enfermedad, incluido bajo el término general de síndrome de edema medular óseo<sup>3</sup>.

Para Emad et al.<sup>8</sup>, el tratamiento pasa por el reposo, descompresión en cabeza femoral y fármacos como calcitonina, pamidronato<sup>9</sup>, zoledronato<sup>10</sup> o alendronato<sup>11</sup>. El tratamiento con calcitonina inyectable debe limitarse a períodos cortos de tiempo (de ahí que solo se mantuviera 2 meses en este caso), ya que las indicaciones actuales son para la enfermedad de Paget, prevención de pérdida aguda de masa ósea debida a inmovilización repentina e hipercalcemia causada por cáncer. No está indicada la intranasal por el aumento de riesgo de tumores entre un 0,7-2,4% respecto de placebo<sup>7</sup>. Consideramos que el uso en la osteoporosis transitoria migratoria, solo se reserva para casos «reporte» como este. Creemos que si en 4 semanas no se ha obtenido respuesta, debemos de plantear tratamiento con bifosfonatos<sup>10</sup> y en caso de respuesta favorable, no superar los 2 meses de tratamiento.

Como conclusión podríamos afirmar que la osteoporosis transitoria migratoria es rara, idiopática y autolimitada. Cursa con dolor migratorio a la carga, osteopenia difusa periarticular y edema óseo en la RMN. Su tratamiento es conservador.



**Figura 3.** Imágenes de resonancia magnética: A) Situación al 10.º mes. Rodilla izquierda. Afectación de cóndilo interno. B) Situación al 12.º mes. Rodilla izquierda. Afectación de cóndilo externo.

#### Responsabilidades éticas

**Protección de personas y animales.** Los autores declaran que los procedimientos seguidos se conformaron a las normas éticas del comité de experimentación humana responsable y de acuerdo con la Asociación Médica Mundial y la Declaración de Helsinki.

**Confidencialidad de los datos.** Los autores declaran que han seguido los protocolos de su centro de trabajo sobre la publicación de datos de pacientes.

**Derecho a la privacidad y consentimiento informado.** Los autores han obtenido el consentimiento informado de los pacientes y/o sujetos referidos en el artículo. Este documento obra en poder del autor de correspondencia.

#### Conflicto de intereses

Los autores declaran no tener ningún conflicto de intereses.

#### Bibliografía

1. Patel S. Primary bone marrow oedema syndromes. *Rheumatology (Oxford)*. 2014;53:785–92.

2. Cano-Marquina A, Tarín JJ, García-Pérez MÁ, Cano A. Transient regional osteoporosis. *Maturitas*. 2014;77:324–9.
3. Ramberde J. Osteoporosis transitoria migratoria. *Rev Esp Cir Ortop Traumatol*. 2010;54:179–82.
4. Fernández Cantón G. Del edema de médula ósea a la osteonecrosis. *Nuevos conceptos*. *Reumatol Clin*. 2009;5:223–7.
5. Klontzas ME, Vassalou EE, Zibis AH, Bintoudi AS, Karantanas AH. MR imaging of transient osteoporosis of the hip: An update on 155 hip joints. *Eur J Radiol*. 2015;84:431–6.
6. Swoopes F, Mazzini N, Centonze M, Fancellu G. It is true that regional migratory osteoporosis has a full remission? A follow-up after 14 years. A case report. *Eur J Phys Rehabil Med*. 2012;48:161–5.
7. Trevisan C, Klumpp R, Compagnoni R. Risk factors in transient osteoporosis: A retrospective study on 23 cases. *Clin Rheumatol*. 2016;35:2517–22.
8. Emad Y, Ragab Y, El-Shaarawy N, Rasker JJ. Transient osteoporosis of the hip, complete resolution after treatment with alendronate as observed by MRI description of eight cases and review of the literature. *Clin Rheumatol*. 2012;31:1641–7.
9. Carty S, Herdman G, Williams F, Srinivasan U. Transient migratory osteoporosis: Rapid response to pamidronate treatment. *J Clin Rheumatol*. 2007;13:138–9.
10. Maslin D, Karanth M, Bhagat S, Guirguis R. Successful treatment of transient osteoporosis with intravenous zoledronate: A case report. *Int J Rheum Dis*. 2014;17:816–7.
11. Kibbi L, Touma Z, Khoury N, Arayssi T. Oral bisphosphonates in treatment of transient osteoporosis. *Clin Rheumatol*. 2008;27:529–32.