



Sociedad Española
de Reumatología -
Colegio Mexicano
de Reumatología

Reumatología Clínica

www.reumatologiaclinica.org



Caso clínico

Síndrome de Tjalma (pseudo-pseudo Meigs) como manifestación inicial de lupus eritematoso sistémico de inicio juvenil

Alfonso Ragnar Torres Jiménez^{a,*}, Eunice Solís-Vallejo^a, Adriana Ivonne Céspedes-Cruz^a, Maritza Zeferino Cruz^a, Edna Zoraida Rojas-Curiel^b y Berenice Sánchez-Jara^c

^a Reumatología Pediátrica, Hospital General, Centro Médico Nacional La Raza, IMSS, Ciudad de México, México

^b Cirugía Oncológica Pediátrica, Hospital General, Centro Médico Nacional La Raza, IMSS, Ciudad de México, México

^c Hematología Pediátrica, Hospital General, Centro Médico Nacional La Raza, IMSS, Ciudad de México, México

INFORMACIÓN DEL ARTÍCULO

Historia del artículo:

Recibido el 3 de noviembre de 2016

Aceptado el 5 de abril de 2017

On-line el 15 de mayo de 2017

Palabras clave:

Síndrome de Tjalma

Pseudo-pseudo Meigs

Lupus eritematoso sistémico

CA-125

R E S U M E N

El síndrome de Tjalma o pseudo-pseudo Meigs es una entidad clínica que se presenta con derrame pleural, ascitis y elevación de CA-125 sin asociación a tumor ovárico benigno o maligno en un paciente con lupus eritematoso sistémico (LES). Tjalma describió el primer caso de un paciente con LES, ascitis, derrame pleural y elevación de CA-125. Presentamos el primer caso en una paciente pediátrica de 14 años, que se presentó con ascitis y derrame pleural refractarios a tratamiento con elevación de CA-125, sin encontrar tumor ovárico, que ameritó manejo agresivo.

© 2017 Elsevier España, S.L.U. y

Sociedad Española de Reumatología y Colegio Mexicano de Reumatología. Todos los derechos reservados.

Tjalma syndrome (pseudo-pseudo Meigs') as initial manifestation of juvenile-onset systemic lupus erythematosus

A B S T R A C T

Tjalma syndrome or pseudo-pseudo Meigs' syndrome is a clinical condition characterized by pleural effusion, ascites and elevated CA-125 with no associated benign or malignant ovarian tumor in a patient with systemic lupus erythematosus (SLE). Tjalma described the first case of a patient with SLE, pleural effusion, ascites and elevated CA-125. We report the first case in a 14-year old patient who presented with ascites and pleural effusion refractory to treatment and elevated CA-125, in the absence of an ovarian tumor, that warranted aggressive management.

© 2017 Elsevier España, S.L.U. and Sociedad Española de Reumatología y Colegio Mexicano de Reumatología. All rights reserved.

Introducción

La presencia de tumor ovárico (fibroma primario, tecoma, tumor de Brenner), derrame pleural y ascitis se denomina síndrome de Meigs. Cuando se asocian tumores diferentes a los originalmente descritos, se conoce como síndrome de pseudo-Meigs. Tjalma describió el síndrome de pseudo-pseudo Meigs como una entidad clínica que se presenta con derrame pleural, ascitis y elevación

de CA-125, sin asociación a tumor ovárico benigno o maligno en pacientes con lupus eritematoso sistémico (LES)¹⁻⁴. Presentamos el caso de una paciente de 14 años con síndrome de Tjalma, hasta ahora el único reportado en la edad pediátrica.

Reporte de caso

Paciente femenino de 14 años, que presenta padecimiento de 2 semanas de evolución, con edema de extremidades inferiores, fotosensibilidad, úlceras orales, cianosis, pérdida de peso y fiebre, con diagnóstico de pielonefritis. Persiste con la sintomatología, y acude a nuestro hospital, encontrando artritis, ascitis, palidez, anemia de

* Autor para correspondencia.

Correo electrónico: dr-poncho@hotmail.com (A.R. Torres Jiménez).

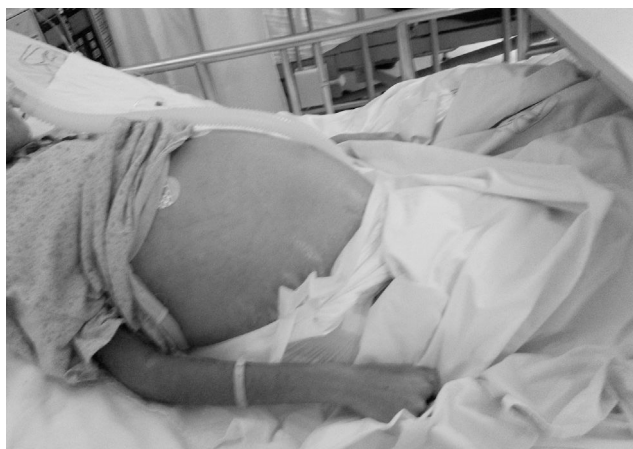

Figura 1. Ascitis masiva en la paciente.

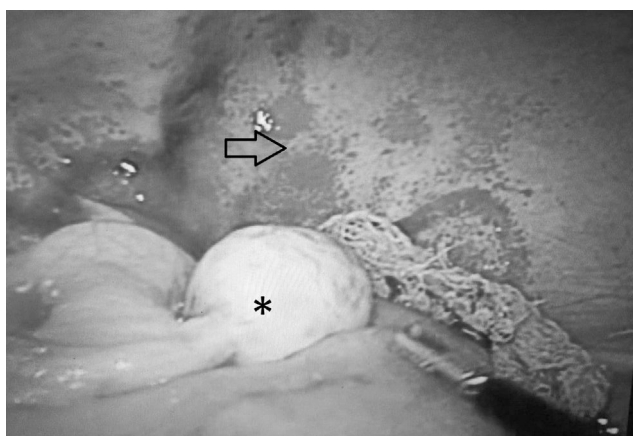


Figura 2. Laparotomía exploradora que muestra ovario izquierdo de características normales (*), sin características macroscópicas de tumor, asas intestinales edematosas y peritoneo con fragilidad capilar (flecha).

enfermedad crónica, plaquetas de 340.000/ μ l, linfocitos de 870/ μ l, creatinina de 1,66 mg/dl, urea de 164 mg/dl, BUN de 76 mg/dl, albúmina de 2,14 g/dl, C3 de 53 mg/dl, C4 de 3,9 mg/dl, ANA homogéneo 1:160, anti-ADN > 240, examen de orina con eritrocituria, cilindros, diagnosticándose LES con SLEDAI de 26. Se instaura tratamiento con pulsos de metilprednisolona (30 mg/kg/día) 5 dosis, evolucionando con dificultad respiratoria y derrame pleural izquierdo. Persiste con fiebre, anemia, falla renal aguda, trombocitopenia, hipertensión arterial, alteraciones neuropsiquiátricas, frotis de sangre periférica con esquistocitos, hipomotilidad diafragmática izquierda en ultrasonografía (USG) torácica y pruebas de función respiratoria con patrón restrictivo severo, diagnóstico de síndrome de pulmón encogido y púrpura trombocitopénica trombótica (PTT); se aplica tratamiento con infusión de plasma 30 ml/kg/día, ciclofosfamida (1 gr/m² s.c./mes) y rituximab (dosis total de 1,5 g, dividido en 2 dosis quincenales). A pesar del tratamiento, persiste con ascitis meritoria de paracentesis, presentando edema agudo pulmonar, paso a fase III de ventilación, paro cardiorrespiratorio y falla renal aguda manejada con hemodiálisis. Se extuba una semana después, persistiendo con falla renal, ascitis y PTT. Recibe 5 sesiones de plasmáferesis, remitiendo la PTT. Debido a la ascitis refractaria (fig. 1), al derrame pleural persistente y a la USG con aumento de volumen de anexo izquierdo se sospecha síndrome de Meigs, con resultado de CA-125 elevado en 59 UI/ml. Por laparotomía se descarta tumoración ovárica (fig. 2), concluyéndose el diagnóstico de síndrome

de Tjalma. Por la ascitis refractaria se decide el manejo con esteroide intraperitoneal (dexametasona 12 mg, 2 dosis mensuales). Se suspende la hemodiálisis 3 meses después. La paciente cumplió el tratamiento con 12 ciclos mensuales de ciclofosfamida y descenso gradual del esteroide. El tratamiento actual es con micofenolato de mofetilo 2 g/día y prednisona 5 mg/día. La última determinación de CA-125 ha sido de 23 UI/ml (valor normal 0-35 UI/ml).

Discusión

Los marcadores tumorales son utilizados para detectar recurrencias, para la evaluación de la respuesta al tratamiento o para el diagnóstico. El CA-125 es una glicoproteína inicialmente descrita por Bast en 1981, que reaccionaba con células epiteliales tumorales de cáncer de ovario. Su uso como herramienta diagnóstica es limitado, ya que también es expresado en la superficie de las células derivadas del epitelio celómico (trompas de Falopio, endometrio, endocervix, ovario, pleura, peritoneo y pericardio), pulmón, mama, próstata, conjuntiva, y ciertas citocinas como el factor de crecimiento del endotelio vascular (VEGF) y el factor de crecimiento de los fibroblastos (FGF) incrementan sus niveles al interactuar con las células mesoteliales. Su elevación está asociada a otras afecciones, como embarazo temprano, ascitis, menstruación, síndrome nefrótico, endometriosis, leiomiomas, falla cardíaca congestiva, cirrosis, LES y artritis reumatoide y tuberculosis^{2,5-7}.

Los niveles elevados de CA-125 en LES son probablemente secundarios a la activación de las células mesoteliales. Citocinas como IL-1 e IFN- γ incrementan la expresión de CA-125 en células mesoteliales peritoneales humanas^{2,4}. Los niveles de VEGF están elevados en pacientes con síndrome nefrótico, lo que puede explicar la elevación de CA-125^{1,8}. La tabla 1 muestra las características de los casos reportados de síndrome de Tjalma. Moncayo et al. midieron los niveles de CA-125 en 37 pacientes con LES y reportaron valores elevados en pacientes con actividad de la enfermedad⁶. Szekanecz reportó elevación de CA-125 asociado con actividad de la enfermedad pero no con involucro renal⁶. Esto contrasta con los resultados de Miret et al.⁶, que evaluaron los niveles séricos de CA-125 en 59 pacientes con LES y su relación con actividad, encontrando elevación en 3 de ellos, 2 con actividad de la enfermedad y uno inactivo, sin encontrar correlación con actividad, pero sí con el síndrome nefrótico. Yang et al.⁶ realizaron un estudio en 156 pacientes con LES, encontrando elevación de CA-125 en 48. Comparado con pacientes con valor normal de CA-125, aquellos con elevación de CA-125 tenían más serositis (37,5% vs. 1,9%; $p < 0,001$), afección pulmonar (37,5% vs. 12%; $p < 0,001$) y un valor elevado de SLEDAI ($p < 0,007$). Realizando una curva ROC, determinaron el área bajo la curva para valorar la fuerza de la elevación de CA-125 en el diagnóstico de serositis por LES. El valor de corte identificado fue de 38 UI/ml (sensibilidad del 85%, especificidad del 75%). En 15 pacientes se repitió la determinación cuando la serositis se resolvió, presentando valor normal en 14 pacientes y persistiendo elevado en uno⁶. Nuestra paciente presentó SLEDAI de 26, complicaciones raras y severas, ameritando terapia agresiva con ciclofosfamida, rituximab y plasmáferesis. Para la peritonitis refractaria se utilizó esteroide intraperitoneal (dexametasona 12 mg mensual, 2 dosis), como lo reportado por Yemil Atisha (Congreso Mexicano de Reumatología, 2015). En nuestro caso, atribuimos la elevación de CA-125 a la presencia de actividad elevada de la enfermedad, serositis refractaria, falla cardíaca congestiva y síndrome nefrótico.

El síndrome de Tjalma es una asociación rara, nunca antes reportada en la edad pediátrica, y aunque la elevación de CA-125 requiere descartar cáncer, siempre hay que valorar otras causas de elevación de CA-125, como las mencionadas anteriormente.

Tabla 1
Características de los pacientes con síndrome de Tjalma

Referencia	Edad (años)	Ascitis/derrame pleural	Manifestaciones de lupus	CA-125	Tumor ovárico	Tratamiento
Bes et al. ¹	42	+/+	Trombocitopenia ANA + anti-ADN + C3 y C4 disminuidos	91 UI/ml	No	3 pulsos de MPD Prednisona 1/mg/kg/día Ciclofosfamida pulsos mensuales por 6 meses Esteroides orales Hidroxicloroquina
Bes y Soy ⁸	47	+/+	Artritis Derrame pericárdico Leucopenia, linfopenia ANA + anti-ADN + consumo de complemento	233 UI/ml	No	Esteroides orales Hidroxicloroquina
Lee et al. ²	29	+/+	Pancitopenia Cutáneo ANA + anti-ADN + consumo de complemento	345 UI/ml	No	Pulsos de esteroide Hidroxicloroquina
Lee et al. ²	54	+/+	Derrame pericárdico ANA+, anti-ADN + nefritis Artritis Trombocitopénica Consumo de complemento	344 UI/ml	No	Metilprednisolona Ciclofosfamida
Ural et al. ⁵	38	+/+	Cutáneo Anti-ADN + anti-Ro + consumo de C3	1.229 UI/ml	No	Esteroides Hidroxicloroquina
Tjalma ³	38	+/+	Trombocitopenia Síndrome de Sjogren Anticuerpos antifosfolípidos+ + EVC	887 UI/ml	No	Esteroides Azatioprina
Dalvi et al. ⁴	56	+/+	ANA + anti-ADN + leucopenia artritis Consumo de complemento Derrame pericárdico	70 UI/ml	No	Prednisona 1 mg/kg/día Micofenolato mofetil
Nuestro caso	14	+/+	ANA + anti-ADN + púrpura trombocitopénica trombótica Síndrome de pulmón encogido Nefritis Artritis Consumo de complemento Derrame pericárdico	59 UI/ml	No	Pulsos de esteroide Prednisona oral 1 mg/kg/día Ciclofosfamida Rituximab Plasmaféresis Esteroides intraperitoneal

Responsabilidades éticas

Protección de personas y animales. Los autores declaran que los procedimientos seguidos se conformaron a las normas éticas del comité de experimentación humana responsable y de acuerdo con la Asociación Médica Mundial y la Declaración de Helsinki.

Confidencialidad de los datos. Los autores declaran que han seguido los protocolos de su centro de trabajo sobre la publicación de datos de pacientes.

Derecho a la privacidad y consentimiento informado. Los autores han obtenido el consentimiento informado de los pacientes y/o sujetos referidos en el artículo. Este documento obra en poder del autor de correspondencia.

Conflicto de intereses

Sin conflicto de intereses.

Bibliografía

- Bes C, Dağlı Ü, Memedoğlu P, Soy M. A rare form of SLE: Pseudo-pseudo Meigs síndrome and hydrocephalus. *Rheumatol Int.* 2013;33:2175–6.
- Lee SY, Lee SW, Chung WT. Severe inflammation may be caused by hyperferritinemia of pseudo-pseudo Meigs' syndrome in lupus patients: Two cases reports and a literature review. *Clin Rheumatol.* 2013;32:1823–6.
- Tjalma WA. Ascites, pleural effusion, and CA 125 elevation in an SLE patient, either a Tjalma syndrome or, due to the migrated Filshie clips, a pseudo-Meigs syndrome. *Gynecol Oncol.* 2005;97:288–91.
- Dalvi SR, Yildirim R, Santoriello D, Belmont HM. Pseudo-pseudo Meigs' syndrome in a patient with systemic lupus erythematosus. *Lupus.* 2012;21:1463–6.
- Ural UM, Kiliç A, Güngör T, Ozdal B, Mollamahmutoğlu L. Tjalma's or pseudo-pseudo Meigs syndrome: A case report. *Clin Exp Dermatol.* 2008;33:363–4.
- Yang Z, Liang Y, Li C, Zhong R. Serum CA125 elevation is independently associated with serositis in SLE patients. *Clin Exp Rheumatol.* 2012;30:93–8.
- Basaran A, Zafer Tuncer S. Ascites is the primary cause of cancer antigen-125 (CA-125) elevation in systemic lupus erythematosus (SLE) patients with nephrotic syndrome. *Med Hypotheses.* 2007;68:197–201.
- Bes C, Soy M. Pseudo-pseudo Meigs syndrome developed under the leflunomide therapy. *Rheumatol Int.* 2011;31:521–3.