




Sociedad Española
de Reumatología -
Colegio Mexicano
de Reumatología

Reumatología Clínica

www.reumatologiaclinica.org



Caso clínico

Artritis gonocócica y déficit de C2

Diego Benavent Núñez^{a,*}, Carolina Tornero Marín^a, Gema Bonilla Hernán^a,
Adela García Perea^b, Alejandro Balsa Criado^a y Alicia Rico Nieto^b

^a Servicio de Reumatología, Hospital Universitario La Paz, Madrid, España

^b Servicio de Microbiología, Hospital Universitario La Paz, Madrid, España

INFORMACIÓN DEL ARTÍCULO

Historia del artículo:

Recibido el 17 de marzo de 2017

Aceptado el 10 de agosto de 2017

On-line el 2 de noviembre de 2017

Palabras clave:

Enfermedad gonocócica diseminada

Gonococo

Complemento

Artritis esternoclavicular

R E S U M E N

La enfermedad gonocócica diseminada es una manifestación infrecuente de la afectación por *Neisseria gonorrhoeae*, que presenta una clínica variada y no bien definida, siendo la afectación articular un hallazgo característico. Presentamos el caso de una mujer de 64 años con enfermedad gonocócica diseminada de inicio agudo, que comenzó con deterioro generalizado y oligoartritis. Se realizó artrocentesis de carpo, obteniéndose un líquido sinovial de aspecto purulento, cuyo estudio microbiológico identificó *Neisseria gonorrhoeae*. En el estudio se objetivó un complemento hemolítico total (CH50) de cero, no detectándose la fracción C2 del complemento. Son muy pocos los casos descritos en la literatura de enfermedad gonocócica diseminada asociada a déficit de C2. Presentamos un nuevo caso y revisamos los previamente publicados.

© 2017 Elsevier España, S.L.U. y

Sociedad Española de Reumatología y Colegio Mexicano de Reumatología. Todos los derechos reservados.

Gonococcal Arthritis and C2 Deficiency

A B S T R A C T

Disseminated gonococcal infection is a rare presentation of the sexually transmitted pathogen, *Neisseria gonorrhoeae*. Here, we report the case of a 64-year-old woman with disseminated gonococcal infection, which started with symptoms of oligoarthritis and malaise. *Neisseria gonorrhoeae* was identified in the carpal synovial fluid. The follow-up study revealed an absence of total hemolytic complement and complement C2 was not detected. Being relatively common, C2 deficiency has been associated with disseminated gonococcal infection in a few cases. We present a new case and discuss those previously published.

© 2017 Elsevier España, S.L.U. and Sociedad Española de Reumatología y Colegio Mexicano de Reumatología. All rights reserved.

Keywords:

Disseminated gonococcal infection

Gonococcus

Complement

Sternoclavicular arthritis

Introducción

La enfermedad gonocócica diseminada (EGD) es una infección producida por *Neisseria gonorrhoeae* (*N. gonorrhoeae*) que se transmite por contacto sexual y produce principalmente manifestaciones articulares. Puede aparecer en forma de la triada típica de poliartalgias, rash y tenosinovitis o como artritis purulenta sin otras lesiones. Ambas presentaciones pueden superponerse o evolucionar de una a otra.

Observación clínica

Mujer de 64 años, sin alergias medicamentosas conocidas. Antecedentes médicos de bronquitis de repetición en la juventud. Intervenida de fractura de Colles izquierda. No tratamiento médico habitual. Acude a urgencias por dolor e inflamación oligoarticular de 4 días de evolución asociado a deposiciones líquidas y sensación distérmica, sin otra sintomatología asociada. No lesiones cutáneas. Última relación sexual una semana antes con su pareja habitual. No viajes recientes. No animales domésticos.

A la exploración física, regular estado general, afebril, tensión arterial de 130/76 mmHg, frecuencia cardíaca 107 latidos por minuto. Se objetivan importantes signos inflamatorios (edema,

* Autor para correspondencia.

Correo electrónico: d.benavent@hotmail.com (D. Benavent Núñez).

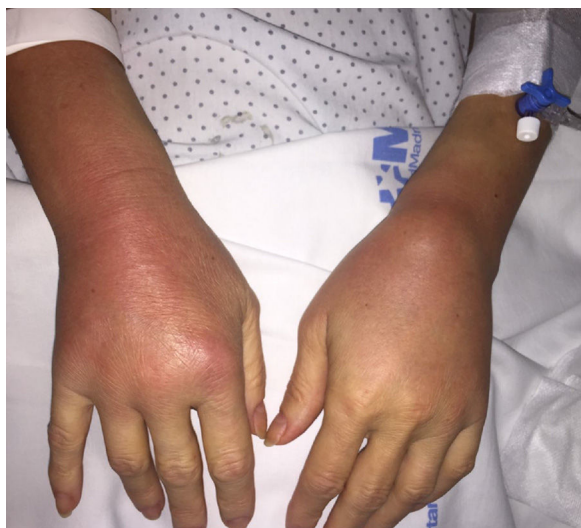

Figura 1. Artritis de ambos carpos con tenosinovitis.

eritema, calor y limitación funcional) de ambos carpos (fig. 1), segunda articulación metatarsofalángica izquierda y articulación esternoclavicular izquierda. No rash, adenopatías, úlceras orales y/o genitales, ni lesiones cutáneas. Resto de la exploración normal.

En la analítica se objetiva leucocitosis (20.900/ μ L) con neutrofilia, elevación de los parámetros inflamatorios (velocidad de sedimentación globular 115 mm/h y proteína C reactiva 200 mg/L) e insuficiencia renal (creatinina 2,27 mg/dl). La ecografía de alta resolución de articulaciones tumefactas y resonancia magnética nuclear de carpo izquierdo confirman la presencia de poliartritis, tendosinovitis y paratendonitis. Se realiza artrocentesis de carpo, obteniéndose escasa cantidad de líquido sinovial de aspecto purulento que se envía para cultivo. Se realizan hemocultivos, coprocultivo, urocultivo y reacción en cadena de la polimerasa para *C. trachomatis*, *N. gonorrhoeae* y *T. vaginalis* en orina, serologías (VIH, sífilis, hepatitis A, B y C, citomegalovirus, virus Epstein Barr, virus herpes), toma de muestra cervical y vaginal para cultivo y detección de *T. vaginalis*, *Mycoplasma/Ureaplasma*, *N. gonorrhoeae*. Ante los hallazgos clínicos y aspecto de líquido articular, se inicia tratamiento empírico con cloxacilina y ceftriaxona intravenosas.

A las 24 h se aísla en líquido articular *N. gonorrhoeae*, ajustándose antibioterapia con ceftriaxona 2 g/24 h y azitromicina 1 g en dosis única. La cepa demostró sensibilidad a ceftriaxona, cefixima y ciprofloxacino. Además la reacción en cadena de la polimerasa amplificó genoma de *N. gonorrhoeae* en orina. Los hemocultivos, coprocultivos y serología fueron negativos. El estudio de autoinmunidad resultó negativo. El complemento hemolítico total (CH50) fue cero, no detectándose la fracción C2 de complemento.

Nuestra paciente fue diagnosticada de enfermedad gonocócica diseminada, mostrando una combinación de artralgias, tenosinovitis y artritis purulenta poliarticular.

Tras 2 semanas de tratamiento con ceftriaxona, la paciente mejoró clínica y analíticamente, pero presentó toxicodermia por betalactámico, sustituyéndose ceftriaxona por quinolonas. La paciente recibió 8 semanas de tratamiento antibiótico con resolución completa del proceso infeccioso. Al alta se recomendó vacunación frente a gérmenes capsulados. El seguimiento a los 12 meses muestra curación de la enfermedad.

Discusión

N. gonorrhoeae es un diplococo gramnegativo aerobio, patógeno humano, que se transmite por contacto directo con el tracto urogenital, anal y orofaríngeo, provocando infección local¹ o enfermedad

invasiva, conocida como EGD². La EGD incluye signos como poliartralgias, tenosinovitis y rash, que es la típica triada, o puede concurrir una artritis verdadera, usualmente monoarticular, asociada a cultivos positivos de líquido sinovial. La afectación articular en cualquiera de las formas aparece en el 42-85% de los casos de EGD³. Las poliartralgias de la triada típica presentan afectación asimétrica, siendo la tenosinovitis un hallazgo más específico (un 50-60% de los pacientes), que cursa con dolor, hinchazón y eritema periarticular; la afectación cutánea son pústulas o lesiones vesiculopustulosas, con distribución típica en la zona distal de las extremidades⁴. La presentación como artritis purulenta es de inicio agudo, afectando a rodillas, muñecas o tobillos, siendo la artritis esternoclavicular una forma infrecuente de presentación⁵. A pesar de que habitualmente se diferencien las formas de presentación, puede existir solapamiento entre ambas. En nuestro caso, además de la edad de presentación, la cual no es la habitual puesto que generalmente afecta a personas jóvenes y sanas, llama la atención la clínica de la paciente. Así, aparece una combinación de las diferentes manifestaciones clínicas de forma simultánea, con poliartralgias, tenosinovitis y oligoartritis purulenta con cultivo positivo, además de afectación de la articulación esternoclavicular que es una articulación implicada con poca frecuencia.

Algunos factores predisponen a la diseminación de *N. gonorrhoeae*, como el embarazo⁵, la infección por VIH, el lupus⁶ o deficiencias de últimos factores del complemento⁷, siendo poco frecuente la asociación con el déficit de C2 como ocurre en nuestro caso. Revisando la literatura, solo hemos encontrado 2 casos en los que se relacione el déficit de dicho factor del complemento^{8,9} con EGD. Este hecho llama la atención, pues es bien conocida la susceptibilidad de individuos deficientes de C2 para infecciones por otras bacterias encapsuladas. Según se ha propuesto previamente, la EGD es una potencial indicación para el estudio de deficiencias del complemento, añadiendo nuestro caso mayor evidencia a dicha recomendación¹⁰.

El diagnóstico de EGD se basa en la clínica, epidemiología compatible y el aislamiento de *N. gonorrhoeae* de líquido articular y/o hemocultivos mediante cultivo o detección de genoma por reacción en cadena de la polimerasa. El tratamiento de elección es ceftriaxona 2 g/día durante 7-10 días en la enfermedad diseminada, pudiéndose cambiar por cefixima o quinolonas orales si la evolución es favorable. Se recomienda cultivo y antibiograma, ya que hasta un 30% de las cepas de *N. gonorrhoeae* en nuestro medio son resistentes a quinolonas y un 5% a cefalosporinas de tercera generación. Se debe añadir azitromicina 1 g (dosis única) por el riesgo de otras ETS asociadas. En el caso de artritis gonocócica el tratamiento debe prolongarse algunas semanas.

Conclusiones

La infección por *N. gonorrhoeae* es una ETS y constituye un problema de salud pública estando incluida en el grupo de Enfermedades de Declaración Obligatoria. Ante la presencia de un cuadro mono- u oligoarticular con tenosinovitis asociada, es importante el diagnóstico diferencial con EGD para realizar un tratamiento adecuado y un control de la enfermedad.

Responsabilidades éticas

Protección de personas y animales. Los autores declaran que para esta investigación no se han realizado experimentos en seres humanos ni en animales.

Confidencialidad de los datos. Los autores declaran que han seguido los protocolos de su centro de trabajo sobre la publicación de datos de pacientes.

Derecho a la privacidad y consentimiento informado. Derecho a la privacidad y consentimiento informado. Los autores declaran que en este artículo no aparecen datos de pacientes.

Financiación

No se ha recibido financiación alguna.

Conflicto de intereses

Declaramos no tener conflictos de intereses.

Bibliografía

1. Unemo M, del Rio C, Shafer WM. Antimicrobial resistance expressed by *Neisseria gonorrhoeae*: A major global public health problem in the 21st Century. *MicrobiolSpectr*. 2016;4, <http://dx.doi.org/10.1128/microbiolspec.E110-0009-2015>
2. Hung M-C, Christodoulides M. The biology of *Neisseria* adhesins. *Biology (Basel)*. 2013;2:1054–109, <http://dx.doi.org/10.3390/biology2031054>
3. García-Arias M, Balsa A, Mola EM. Septic arthritis. *Best Pract Res ClinRheumatol*. 2011;25:407–21, <http://dx.doi.org/10.1016/j.berh.2011.02.001>
4. El Mezouar I, Tahiri L, Lazrak F, Berrada K, Harzy T. Gonococcal polyarthritis with sternoclavicular joint involvement in pregnant woman: A case report. *Pan Afr Med J*. 2014;17:242, <http://dx.doi.org/10.11604/pamj.2014.17.242.4181>
5. O'Leary AJ, Tejura H, Latibeaudiere M, Edwards G. Gonorrhoea infection presenting in pregnancy with septic arthritis of the sternoclavicular joint. *J ObstetGynaecol*. 2006;26:373–4, <http://dx.doi.org/10.1080/01443610600618614>
6. Bardin T. Gonococcalarthritis. *Best Pract Res ClinRheumatol*. 2003;17:201–8. Disponible en: <http://www.ncbi.nlm.nih.gov/pubmed/12787521>, [acceso 28 Nov 2016].
7. Figueroa JE, Densen P. Infectious diseases associated with complement deficiencies. *ClinMicrobiol Rev*. 1991;4:359–95. Disponible en: <http://www.ncbi.nlm.nih.gov/pubmed/1889047>, [acceso 28 Nov 2016].
8. Mcwhinney PHM, Langhorne P, Love WC, Whaley 'K. Disseminated gonococcal infection associated with deficiency of the second component of complement. *Postgr Med J*. 1991;67:297–8.
9. Rua Figueroa I, Loza Cortina E, González Suárez S, ErasquinArruabarrena C, Peña Sagredo JL. Disseminated gonococcal infection in an elderly patient. *Ann Rheum Dis*. 1993;19:629–36.
10. Ellison RT, Curd JG, Kohler PF, Reller LB, Jackson FN. Underlying complement deficiency in patients with disseminated gonococcal infection. *Sex Transm Dis*. 1987;14:201–4.