



Sociedad Española
de Reumatología -
Colegio Mexicano
de Reumatología

Reumatología Clínica

www.reumatologiaclinica.org



Caso clínico

Sarcoidosis laríngea infantil: presentación de un caso clínico

Gabriel Vega-Cornejo* y Priscila Ayala-Buenrostro

Clínica de Reumatología Pediátrica, Hospital México Americano, Guadalajara, Jalisco, México



INFORMACIÓN DEL ARTÍCULO

Historia del artículo:

Recibido el 12 de mayo de 2017

Aceptado el 10 de agosto de 2017

On-line el 2 de noviembre de 2017

Palabras clave:

Sarcoidosis

Granuloma

Biopsia

R E S U M E N

La sarcoidosis es un trastorno crónico, multisistémico y granulomatoso. Femenina de 2 años con múltiples cuadros de vías respiratorias, con esteroides inhalados y sistémicos presentando respuesta parcial, reactantes de fase aguda positivos, anticuerpos negativos, además de PCR de micobacterias atípicas con *Mycobacterium tuberculosis* negativa. Se diagnostica de sarcoidosis laríngea por histopatología biopsia de laringe con proceso inflamatorio crónico granulomatoso con células gigantes tipo Langhans, y áreas agudizadas y ulceradas con cambios compatibles con proceso fímico. Se inicia tratamiento con gammaglobulina mensual durante 6 meses a dosis de 2 g/kg/peso, Valmetrol® y metotrexate. Se decidió la inmunomodulación con gammaglobulina y con posterior uso de inmunosupresión a base de metotrexate. Actualmente broncoscopia sin evidencia de granulomas y reactantes de fase aguda negativos.

© 2017 Elsevier España, S.L.U. y Sociedad Española de Reumatología y Colegio Mexicano de Reumatología. Todos los derechos reservados.

Laryngeal Sarcoidosis in a Child: Case Report

A B S T R A C T

Sarcoidosis is a chronic, multisystemic, granulomatous disorder. Our patient was a 2-year-old girl with multiple airway conditions and a partial response to inhaled and systemic steroids. She was positive for acute phase reactants and negative for antibodies. Polymerase chain reaction revealed atypical Mycobacteria and she was negative for *Mycobacterium tuberculosis*. Laryngeal sarcoidosis was diagnosed by histopathology in a biopsy of larynx that revealed a chronic granulomatous inflammatory process with Langhans giant cells and acute and ulcerated areas with changes compatible with tuberculosis. Treatment consisted of monthly gammaglobulin for 6 months at doses of 2 g/kg body weight, accompanied by Valmetrol™ and methotrexate. Immunomodulation with gammaglobulin was prescribed, with subsequent use of methotrexate-based immunosuppression. Currently, bronchoscopy shows no evidence of granulomas and she is negative for acute-phase reactants.

© 2017 Elsevier España, S.L.U. and Sociedad Española de Reumatología y Colegio Mexicano de Reumatología. All rights reserved.

Keywords:

Sarcoidosis

Granuloma

Biopsy

Introducción

La sarcoidosis es un trastorno crónico, multisistémico y granulomatoso con una incidencia de 0,22-0,27 por 100.000 niños por año. Menos frecuentemente se describe la participación de la laringe, que representa el 0,33-2,1% de los casos¹.

El diagnóstico se establece por evidencia histológica de granulomas no caseosos en tejidos afectados, así como la exclusión de otras enfermedades granulomatosas como tuberculosis, histoplasmosis, blastomycosis se caracteriza por la formación de granulomas de células epitelioides no necrotizantes como resultado de una desregulación inmune subyacente y típicamente muestra una afectación multiorgánica². La sarcoidosis laríngea, una rara manifestación extrapulmonar de sarcoidosis se presenta de manera rara como la complicación de la obstrucción completa de las vías respiratorias³. La incidencia estimada de afectación laríngea en los pacientes con

* Autor para correspondencia.

Correos electrónicos: gvc81@hotmail.com, info@creamx.com (G. Vega-Cornejo).

sarcoidosis oscila entre el 1 y el 5%⁴. La presentación clínica inicial incluye fiebre, pérdida de peso, fatiga, dolor óseo y articular, anemia, hepatomegalia y linfadenopatía⁵. En los niños menores de 5 años, ocurre afectación de la piel, los ojos y las articulaciones, mientras que en los niños mayores la participación de los pulmones, los ganglios linfáticos y los ojos predominan⁶. Se reportan varias modalidades de tratamiento para sarcoidosis laríngea, incluyendo corticosteroides sistémicos, inyección de corticosteroides intralésional y extirpación quirúrgica⁷.

Objetivo: Presentación de un caso de sarcoidosis infantil.

Observación clínica

Femenina de 2 años que comienza con Crup viral, con múltiples cuadros de vías respiratorias, con tratamiento de esteroides inhalados y sistémicos teniendo respuesta parcial.

Sin antecedentes familiares de importancia con esquema de vacunación incompleto y sin otros datos patológicos.

Al realizar abordaje diagnóstico se busca etiología infecciosa la cual pueda predisponer al estado inflamatorio se solicitan datos de laboratorio generales con parámetros normales, reactantes de fase aguda VSG pico máximo de 63 mm/h, anticuerpos negativos además de PCR de micobacterias atípicas con *Mycobacterium tuberculosis* negativa (tabla 1) y radiografía de tórax (fig. 1).

Durante su estancia intrahospitalaria se realiza endoscopia (fig. 2) y biopsia de laringe con reporte histopatológico de proceso inflamatorio crónico granulomatoso con células gigantes tipo Langhans y áreas agudizadas y ulceradas con cambios compatibles con proceso fímico llegando al diagnóstico de sarcoidosis laríngea. Se descarta enfermedades infecciosas granulomatosas principalmente *Mycobacterium tuberculosis* por PCR negativo. Se inicia manejo con gammaglobulina mensual durante 6 meses a dosis de 2 g/kg de peso. Valmetrol® 3 tabletas cada 24 h.

Metotrexate a 15 mg/m²/sc semana. No utilizando esteroides debido a la refractariedad presentada desde el inicio de la sintomatología. Se ofrece seguimiento tomando control de broncoscopia sin evidencia de granulomas reactantes negativos. Continúa con manejo con metotrexate a 15 mg/m²/sc semana y ácido fólico 5 mg/24 h de lunes a jueves.

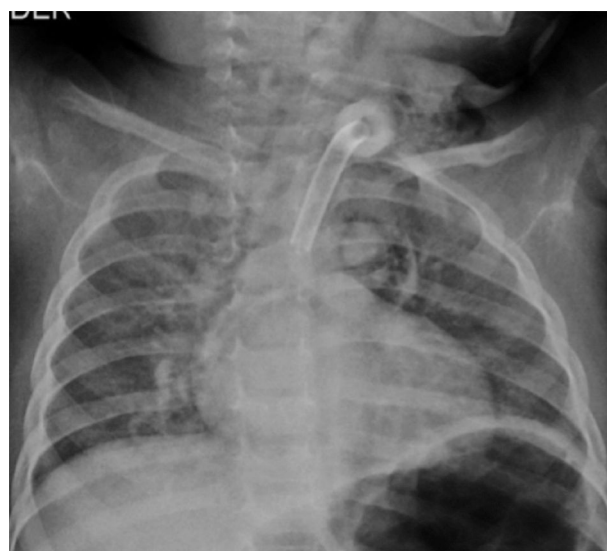

Figura 1. Placa simple de tórax con evidencia de infiltrado parahiliar bilateral difuso micronodular.

Discusión

El diagnóstico se establece con base en cuadro clínico y radiográfico compatible, apoyado por evidencia histológica de granulomas no caseosos en tejidos afectados, así como la exclusión de otras enfermedades granulomatosas. Se caracteriza por la formación de granulomas como resultado de una disregulación inmune subyacente y típicamente muestra una afectación multiorgánica. A pesar que la sarcoidosis temprana de la niñez se manifiesta por la tríada de erupción cutánea, artritis y uveítis, existen formas distintas de presentación en niños como lo es nuestro caso, con datos de afectación pulmonar. La FDG-PET/TC puede usarse para evaluar con precisión la actividad inflamatoria en pacientes con síntomas persistentes sin actividad inflamatoria biológica, especialmente en localizaciones poco comunes o cuando no es posible una biopsia⁸.

Tabla 1
Resultados de laboratorio

Estudios realizados	Un mes	3 meses	6 meses	9 meses
Velocidad de sedimentación globular	12 mm/h	63 mm/h	21 mm/h	6 mm/h
Reacción en cadena de la polimerasa	0 mg/dl	0,043 mg/dl	0,098 mg/dl	0,024 mg/dl
Anticuerpos anticitoplasma de neutrófilos Proteínasa	Negativo			Negativo
Anticuerpo perinuclear de neutrófilo Mieloperoxidasa	Negativo			Negativo
Anticuerpos antinucleares HEp-2	Negativo			Negativo

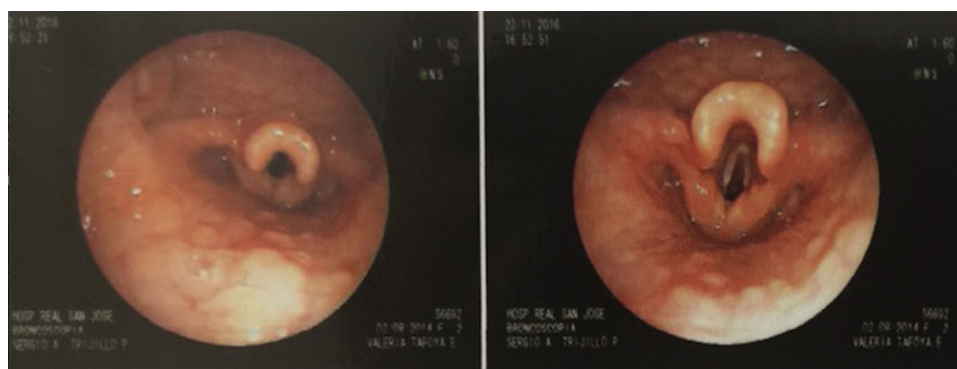


Figura 2. Endoscopia donde se observa estructuras laríngeas edematosas multinodulares.

Conclusiones

En particular en esta paciente y debido a la edad, no era posible la inmunosupresión referida en diferentes protocolos de manejo además de tener una falta de respuesta a dosis de esteroides altas por lo que se decidió la inmunomodulación con gammaglobulina y con posterior uso de inmunosupresión a base de metotrexate para mantener el control de su enfermedad de base.

Responsabilidades éticas

Protección de personas y animales. Los autores declaran que para esta investigación no se han realizado experimentos en seres humanos ni en animales.

Confidencialidad de los datos. Los autores declaran que han seguido los protocolos de su centro de trabajo sobre la publicación de datos de pacientes.

Derecho a la privacidad y consentimiento informado. Los autores han obtenido el consentimiento informado de los pacientes y/o sujetos referidos en el artículo. Este documento obra en poder del autor de correspondencia.

Conflicto de intereses

Los autores declaran no tener ningún conflicto de intereses.

Bibliografía

1. Strychowsky JE, Vargas SO, Vielman R, Son MB, Rahbar R. Laryngeal sarcoidosis: Presentation and management in the pediatric population. *Int J Pediatr Otorhinolaryngol.* 2015;79:1382–7.
2. Singh M, Kothur K. Pulmonary sarcoidosis masquerading as tuberculosis. *Indian Pediatr.* 2007;44:615–7.
3. Ryu C, Herzog EL, Pan H, Homer R, Gulati M. Upper airway obstruction requiring emergent tracheostomy secondary. *Am J Case Rep.* 2017;18:157–9.
4. van den Broek EM, Heijnen BJ, Verbist BM, Sjögren EV. Laryngeal sarcoidosis a case report presenting transglottic involvement. *J Voice.* 2013;27:647–9.
5. Shanthikumar S, Harrison J. Pulmonary sarcoidosis in a preschool patient. *Pediatr Pulmonol.* 2015;50:E41–3.
6. Mesa Álvarez A, Anes González G, Ruiz del Árbol Sánchez P. Sarcoidosis con afectación pulmonar y sistémica en una niña de 5 años. *Arch Bronconeumol.* 2011;47:52–3.
7. Tsubouchi K, Hamada N, Ijichi K, Umezaki T, Takayama K, Nakanishi Y. Spontaneous improvement of laryngeal sarcoidosis resistant to systemic corticosteroid administration. *Respirol Case Rep.* 2015;3:112–4.
8. Robin P, Benigni P, Feger B, Salaun PY, Abgral R. An atypical sarcoidosis involvement in FDG PET/CT A case report. *Medicine (Baltimore).* 2016;95:e5700.