



Sociedad Española
de Reumatología -
Colegio Mexicano
de Reumatología

Reumatología Clínica

www.reumatologiaclinica.org



Caso clínico

Coexistencia de anticuerpos anti-histidil-tRNA-sintetasa y anti-partícula de reconocimiento de la señal en un paciente con polimiositis

Enrique Melguizo Madrid^{a,*}, Patricia Fernández Riejos^a, Francisco Javier Toyos Sáenz de Miera^b, Berta Fernández Pérez^a y Concepción González Rodríguez^a

^a Departamento de Bioquímica, Hospital Universitario Virgen Macarena, Sevilla, España

^b Departamento de Reumatología, Hospital Universitario Virgen Macarena, Sevilla, España

INFORMACIÓN DEL ARTÍCULO

Historia del artículo:

Recibido el 8 de junio de 2017

Aceptado el 21 de diciembre de 2017

On-line el 28 de marzo de 2018

Palabras clave:

Anti-histidil-tRNA-sintetasa
Anti-partícula de reconocimiento de la
señal
Polimiositis
Miopatías

Keywords:

Anti-Jo-1
Anti-SRP
Polymyositis
Myopathies

R E S U M E N

Las miopatías inflamatorias idiopáticas son un grupo heterogéneo de miopatías potencialmente tratables. Se clasifican en 4 subtipos: dermatomiositis, polimiositis, miositis autoinmune necrosante y miositis por cuerpos de inclusión, en función de las características clínicas e histológicas. Los anticuerpos asociados a miositis y los autoanticuerpos específicos de miositis se encuentran frecuentemente en pacientes con miopatías inflamatorias, siendo útiles en el diagnóstico y clasificación. El anticuerpo anti-histidil tRNA sintetasa es el más prevalente y el más específico para polimiositis. El anticuerpo de partícula de reconocimiento de señal es también un autoanticuerpo específico para polimiositis, pero más infrecuente, y raramente se encuentra en pacientes que presentan otros autoanticuerpos específicos para miositis.

En este trabajo se presenta un paciente con polimiositis en el que coexisten los 2 autoanticuerpos en el suero, lo que se considera una situación clínica extremadamente rara. Aquí analizamos la evolución clínica y hallazgos para examinar el efecto de la coexistencia y la posible interacción sobre el pronóstico.

© 2018 Elsevier España, S.L.U. y

Sociedad Española de Reumatología y Colegio Mexicano de Reumatología. Todos los derechos reservados.

Coexistence of anti-Jo1 and anti-signal recognition particle antibodies in a polymyositis patient

A B S T R A C T

Idiopathic inflammatory myopathies are a heterogeneous group of potentially treatable myopathies. They are classified, on the basis of clinical and histopathological features, into four subtypes: dermatomyositis, polymyositis, necrotizing autoimmune myositis and inclusion-body myositis. Myositis-associated antibodies and myositis-specific autoantibodies are frequently found in patients with idiopathic inflammatory myopathies, and are useful in the diagnosis and classification. Anti-histidyl transfer RNA synthetase antibody is the most widely prevalent and is highly specific for polymyositis. Signal recognition particle antibody is also a specific autoantibody for polymyositis, but it is infrequent and rarely found in patients having other myositis-specific autoantibodies.

We present a man with polymyositis who had both antibodies in serum, which is considered an extremely rare clinical situation. Here we analyze the clinical course and findings, and examine the effect of the coexistence and possible interaction on prognosis.

© 2018 Elsevier España, S.L.U. and Sociedad Española de Reumatología y Colegio Mexicano de Reumatología. All rights reserved.

* Autor para correspondencia.

Correo electrónico: enriquemelguizom@gmail.com (E. Melguizo Madrid).

Introducción

Las miopatías inflamatorias idiopáticas (MII) son miopatías potencialmente tratables, que se clasifican en: dermatomiositis, polimiositis (PM), miositis autoinmune necrosante y miositis por cuerpos de inclusión. En pacientes con MII son frecuentes los autoanticuerpos específicos de miositis, siendo útiles en el diagnóstico y clasificación. El anticuerpo anti-histidil-tRNA-sintetasa (anti-Jo1) es el más prevalente, y junto con el anti-partícula de reconocimiento de señal (anti-SRP) los más específicos para PM. Anti-SRP es infrecuente y aparece aislado en miositis.

Presentamos un caso clínico extremadamente raro, donde coexisten anti-Jo-1 y anti-SRP en el suero. Analizamos la evolución clínica para examinar el efecto de la coexistencia y posible interacción de ambos sobre el pronóstico.

Observación clínica

Varón de 60 años, fumador (40 paquetes/año), hipertenso y dislipidémico, tratado con atenolol 50 mg/24 h, ácido acetilsalicílico 100 mg/24 h, enalapril 10 mg/24 h, ezetimiba 10 mg/24 h y simvastatina 20 mg/24 h (esta desde septiembre de 2011 hasta febrero de 2012; se suspendió por el diagnóstico de PM).

Cuando el paciente fue estudiado presentó síndrome constitucional de 2 meses de evolución, con fiebre vespertina (38 °C) que remitía con paracetamol; astenia, hiporexia y pérdida de peso (10 kg). Refirió debilidad proximal, tos seca no productiva nocturna, artromialgias transitorias autolimitantes; no mostraba fenómeno de Raynaud ni trastornos dérmicos.

En la auscultación pulmonar se objetivaron estertores crepitantes finos en las bases y fuerte debilidad muscular axial y proximal de las extremidades.

Las pruebas de laboratorio mostraron niveles séricos altos de creatín cinasa, lactato deshidrogenasa, alanino aminotransferasa, aspartato aminotransferasa (tabla 1), proteína C reactiva (79,2 mg/l), velocidad de sedimentación globular (37 mm/h) y leucocitosis (13.200 U/mm³; 76,5% neutrófilos), con TSH normal (1,90 µU/ml). Solo los marcadores tumorales Ca 15.3 (54,8 U/ml; normal: 2,0–37,0) y β2-microglobulina (4,63 mg/l; normal ≤ 3,0) estuvieron altos, aunque la ausencia de tumor se comprobó mediante tomografía computarizada de tórax y abdomen. El PPD fue negativo.

Se detectaron anticuerpos anticelulares en el suero. El perfil de polimiositis por inmunoblot (anti-Mi2, anti-Ku, anti Pm/SCL, anti-Jo1, anti-PL12, anti-PI7, anti-SSA 52kDa, anti-EJ, anti-OJ y anti-SRP) fue positivo para anti-Jo-1 y anti-SRP.

Se analizaron los haplotipos para celiacía; el paciente fue portador heterocigoto para el haplotipo DRB1*03:01-DQB1*02:01-DQA1*05:01, aunque los títulos de anticuerpos anti-transglutaminasa IgG e IgA fueron negativos.

Tabla 1
Evolución de los valores séricos de CK, LDH, AST y ALT

Fecha	CK (UI/l)	LDH (UI/l)	AST (UI/l)	ALT (UI/l)
09/03/2011	120		35	35
10/03/2011	99		48	38
13/01/2012	3590	1298	239	136
17/01/2012	2987	924	231	145
20/01/2012	3250	1026	275	182
31/01/2012	3241	1182	297	200
03/02/2012	3256		300	196
14/03/2012	1103	941	90	104
12/04/2012	63	612	28	32
04/05/2012	43	697	21	39

ALT: alanín aminotransferasa; AST: aspartato aminotransferasa; CK: creatín cinasa; LDH: lactato deshidrogenasa.

Los resultados de la tomografía computarizada se muestran en la figura 1, mientras que el estudio de broncoscopia mostró solo lesiones polipoideas supraglóticas. La citología de aspiración bronquial fue negativa para células neoplásicas.

El electromiograma mostró un proceso miopático predominantemente proximal, con presencia de signos discretos de actividad inflamatoria, que pueden aparecer en la polimiositis.

La biopsia de cuádriceps presentó discreta distorsión de la arquitectura fascicular con fibras perifasciculares atroficas ocasionales. Dentro de los fascículos se observaron fibras ocasionales con centralización nuclear y signos de regeneración. Destacaba la presencia de infiltrados inflamatorios linfomonocitarios perimisiales y endomisiales.

El diagnóstico se basó en las enzimas musculares elevadas, la biopsia muscular, los autoanticuerpos específicos de miositis y las anomalías del electromiograma.

Tras estos hallazgos se inició tratamiento oral con prednisona, 80 mg/24 h (1 mg/kg/24 h). El dolor muscular y la fiebre remitieron rápidamente, las enzimas musculares se normalizaron a los 3 meses (tabla 1). Sin embargo, el paciente presentó un episodio de trombosis venosa profunda y disnea progresiva, incluso en reposo, acompañada de tos no productiva. Se detectó cianosis en las áreas acrales, mostrando una saturación de O₂ del 92% con máscara de oxigenoterapia con flujo alto.

La ecografía doppler venosa detectó un trombo oclusivo superficial en la vena femoral, en la vena poplítea y en el origen del tronco tibioperoneo. Con la terapia anticoagulante, 3 pulsos (1 g/24 h) por vía intravenosa de metilprednisolona y ciclofosfamida por vía intravenosa se consiguió una mejoría clínica.

Discusión

Los anticuerpos anti-Jo-1 son los más frecuentes en MII (20–30%)¹. Se asocian al síndrome anti-sintetasa, caracterizado por polimiositis, enfermedad intersticial pulmonar difusa, poliartrosis, fenómeno de Raynaud y lesiones hiperqueratósicas de la piel, con eritema sobre las articulaciones metacarpofalángicas e interfalángicas². Los pacientes con anti-Jo1 presentan miopatía (90%) y enfermedad intersticial difusa pulmonar (70%)³, pudiendo correlacionarse el título con la actividad de la enfermedad⁴.

Los anticuerpos anti-SRP reconocen la proteína citoplasmática que se une a las secuencias señal de proteínas sintetizadas para su translocación al retículo endoplásmico. Se encuentran en el 4% de adultos con polimiositis y no suelen asociarse a otros autoanticuerpos de miositis⁵. Pueden provocar la aparición aguda de polimiositis, con debilidad muscular grave, afectación cardíaca, progresión rápida, mala respuesta inmunosupresora y aumento de mortalidad⁶. Las biopsias musculares muestran abundantes signos de degeneración celular y regeneración, células necróticas y un discreto infiltrado inflamatorio. Sin embargo, los hallazgos de la biopsia de nuestro paciente no muestran este fenotipo anatomopatológico anti-SRP.

Clínicamente, los anticuerpos anti-Jo-1 se asocian con enfermedad intersticial pulmonar difusa y los anticuerpos anti-SRP con el inicio agudo de la enfermedad, el aumento sostenido de la creatín cinasa y la debilidad grave del paciente⁷, lo cual se manifestó en este paciente.

La forma paraneoplásica de miopatías inflamatorias es conocida, pero el tumor ha sido clínicamente descartado en nuestro paciente.

La toxicidad de las estatinas, presente en 7–29% de los casos, se asocia con miopatías inflamatorias⁸, además del hallazgo sérico del anticuerpo anti-3-hidroxi-3-metilglutaril-enzima-reductasa (anti-HMGCR), objetivo farmacológico de las estatinas. Los síntomas miopáticos suelen desaparecer al interrumpir el tratamiento, requiriéndose terapia inmunosupresora⁹. En el caso de la miopatía

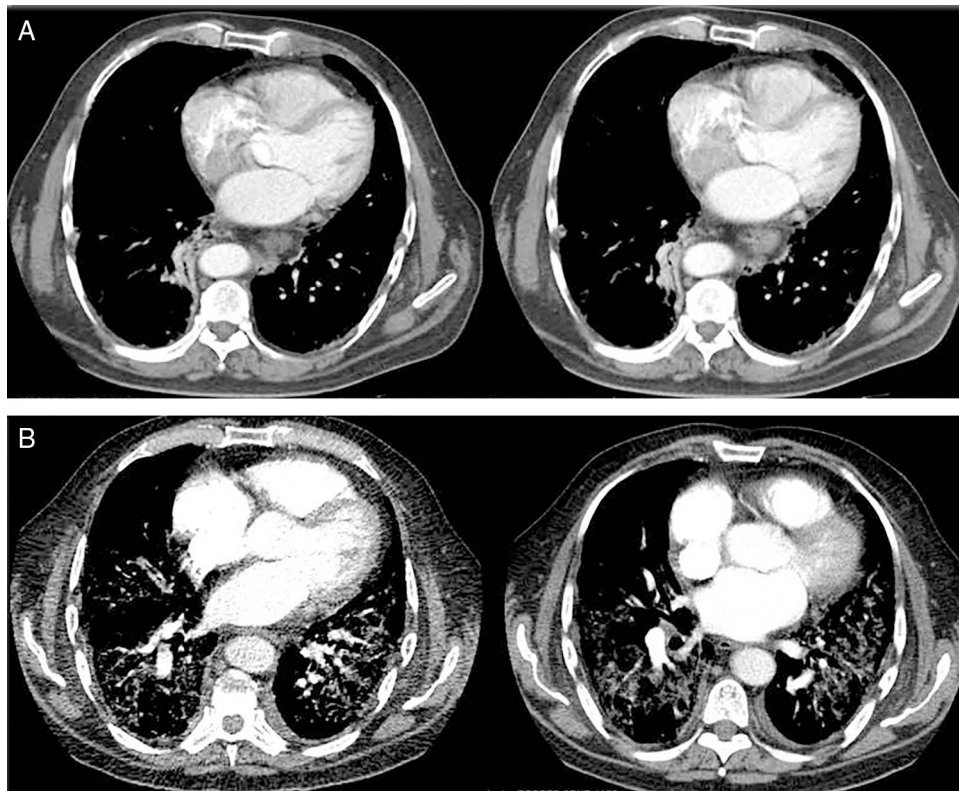


Figura 1. Evolución de la afectación pulmonar mediante tomografía axial computarizada (TAC). (A) La TAC de tórax al diagnóstico reveló la presencia de discretos infiltrados intersticiales en vidrio deslustrado en las bases y la periferia de los pulmones y, en menor medida, en los campos medios, con ganglios linfáticos mediastínicos múltiples de menos de 17 mm y atelectasia segmentaria del lóbulo inferior derecho. (B) A los 3 meses la angioTAC no mostró imágenes de tromboembolismo pulmonar, pero sí se observaba una extensa afectación pulmonar bilateral con infiltrados intersticiales con opacidad en vidrio deslustrado y engrosamiento de los septos interlobulillares, así como áreas de fibrosis, estando más respetados los campos pulmonares anteriores.

necrosante inducida por estatinas se ha visto la persistencia de los síntomas, incluso interrumpiendo el tratamiento, como ocurrió en nuestro paciente.

Sin embargo, en la biopsia muscular no se apreciaron fibras necróticas y regenerativas, pero sí focos de linfocitos, reforzando el diagnóstico de PM.

El haplotipo de celiaquía de este paciente confiere riesgo de miopatía autoinmune (razón de momios 3,6) y 15,5 veces riesgo de anti-Jo-1¹⁰.

Conclusiones

El caso presentado aquí es inusual en la práctica clínica. La PM es una enfermedad de baja incidencia en España (3,9/100.000). La coexistencia de ambos autoanticuerpos se considera extremadamente rara, y en este caso además los anticuerpos fueron útiles para diagnosticar la miopatía autoinmune y el síndrome anti-sintetasa. La asociación con anticuerpos anti-SRP provocó un deterioro muscular grave y mal pronóstico.

Conflicto de intereses

Todos los autores declaran no tener ningún conflicto de intereses en este manuscrito.

Bibliografía

1. Satoh M, Tanaka S, Ceribelli A, Calise SJ, Chan EKL. A comprehensive overview on myositis-specific antibodies: New and old biomarkers in idiopathic inflammatory myopathy. *Clinic Rev Allerg Immunol*. 2017;52:1–19.
2. Tieu J, Lundberg IE, Limaye V. Idiopathic inflammatory myositis. *Best Practice Res Clin Rheumatol*. 2016;30:149–68.
3. Colafrancesco S, Priori R, Valesini G. Inflammatory myopathies and overlap syndromes: Update on histological and serological profile. *Best Practice Res Clin Rheumatol*. 2015;29:810–25.
4. Stone KB, Oddis CV, Fertig N, Katsumata Y, Lucas M, Vogt M, et al. Anti-Jo-1 antibody levels correlate with disease activity in idiopathic inflammatory myopathy. *Arthritis Rheum*. 2007;56:3125–31.
5. Basnayake SK, Blumbergs P, Tan JA, Roberts-Thompson PJ, Limaye V. Inflammatory myopathy with anti-SRP antibodies: Case series of a South Australian cohort. *Clin Rheumatol*. 2015;34:603–8.
6. Takada T. Clinical and histopathological features of myopathies in Japanese patients with anti-SRP autoantibodies. *Mod Rheumatol*. 2009;19:156–64.
7. Hira HS, Kaur A, Shukla A. Acute neuromuscular weakness associated with dengue infection. *J Neurosci Rural Pract*. 2012;3:36–9.
8. Sathasivam S. Statin induced myotoxicity. *Eur J Intern Med*. 2012;23:317–24.
9. Mammen AL, Chung T, Christopher-Stine L, Rosen P, Rosen A, Doering KR, et al. Autoantibodies against 3-hydroxy-3-methylglutaryl-coenzyme A reductase in patients with statin-associated autoimmune myopathy. *Arthritis Rheum*. 2011;63:713–21.
10. Rothwell S, Cooper RG, Lamb JA, Chinoy H. Strategies for evaluating idiopathic inflammatory myopathy disease susceptibility genes. *Curr Rheumatol Rep*. 2014;16:446.