



Sociedad Española
de Reumatología -
Colegio Mexicano
de Reumatología

Reumatología Clínica

www.reumatologiaclinica.org



Reumatología Clínica en imágenes

Fractura patológica mandibular bilateral en osteonecrosis maxilar inducida por bisfosfonatos

Bilateral pathologic mandibular fracture in maxillary osteonecrosis induced by bisphosphonates

Jose Darío Sánchez López*, Paolo Cariati y Miguel Angel Perez de Perveval Tara

Servicio de Cirugía Oral y Maxilofacial, Complejo Hospitalario Universitario de Granada, Granada, España

INFORMACIÓN DEL ARTÍCULO

Historia del artículo:

Recibido el 17 de octubre de 2017

Aceptado el 9 de enero de 2018

On-line el 6 de marzo de 2018

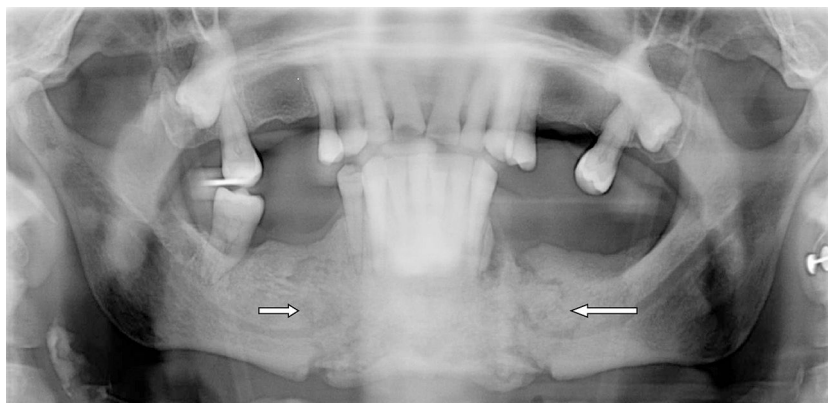


Figura 1. Imagen que muestra fractura bilateral de mandíbula en una osteonecrosis mandibular por bifosfonato (las 2 flechas marcan los trazos de la fractura).

Presentamos el caso de una paciente de 75 años de edad con antecedentes de tabaquismo importante (20 cigarrillos/día durante 15 años) e higiene oral deficiente, diagnosticada de carcinoma epidermoide de mama avanzado EIV (cT4N2bMx) en 2009, del que fue intervenida quirúrgicamente (cuadrantectomía y vaciamiento axilar homolateral), con tratamiento complementario de radioterapia y quimioterapia. Por sospecha de extensión ósea, se inicia ácido

zoledrónico (Zometa®), bifosfonato de aplicación intravenosa, a dosis de 4 mg/3 meses hasta 2014¹.

En 2015, sin otros factores desencadenantes (por ejemplo, cirugía oral), se detecta clínicamente supuración intraoral activa y exposición de hueso necrótico intraoral. Se practicó una ortopantomografía, que mostró fractura bilateral mandibular no desplazada (fig. 1). Actualmente, tras tratamiento antibiótico con amoxicilina 1 g/8 h y enjuagues diarios cada 8 h con clorhexidina al 2%, mantiene una evolución clínica estable sin desplazamiento de fragmentos que precisen de cirugía.

Los mecanismos de acción de los bisfosfonatos, como el ácido zoledrónico, son múltiples: disminución de la resorción ósea por inhibición de la acción osteoclastica, inducción de la apoptosis

* Autor para correspondencia.

Correo electrónico: josed.sanchez.sspa@juntadeandalucia.es (J.D. Sánchez López).

de los osteoclastos, acción antiangiogénica y alteración del remodelado óseo fisiológico². Estas acciones sobre el hueso generan fragilidad e incapacidad para reparar microfracturas por estrés repetitivo, lo que, asociado a la irrigación terminal del maxilar inferior, convierten a esta zona en una región propicia para sufrir osteonecrosis y, en casos excepcionales, fracturas patológicas³.

Actualmente se consideran 4 estadios para clasificar la osteonecrosis mandibular según las normas establecidas por la American Association of Oral and Maxillofacial Surgeons⁴, correspondiendo el caso presentado al cuarto estadio. El caso presentado parece evidenciar que los factores individuales de la paciente, asociados a las características del bifosfonato empleado (ácido zoledrónico), como administración intravenosa y prolongada del mismo, así como su elevada potencia^{5,6}, fueron los factores predisponentes para la aparición de osteonecrosis mandibular masiva.

Conflicto de intereses

Los autores declaran no tener ningún conflicto de intereses.

Bibliografía

1. Dhesy-Third S, Fletcher GG, Blanchette PS, Clemons MJ, Dillmon MS, Frank ES, et al. Use of adjuvant bisphosphonates and other bone-modifying agents in breast cancer: A Cancer Care Ontario and American Society of Clinical Oncology clinical practice guideline. *J Clin Oncol*. 2017;35:2062–81.
2. Nakano T, Yamamoto M, Hashimoto J, Tobinai M, Yoshida S, Nakamura T. Higher response with bone mineral density increase with monthly injectable ibandronate 1 mg compared with oral risedronate in the MOVER study. *J Bone Miner Metab*. 2016;34:678–84.
3. Mücke T, Krestan CR, Mitchell DA, Kirschke JS, Wutzl A. Bisphosphonate and medication-related osteonecrosis of the jaw: A review. *Semin Musculoskelet Radiol*. 2016;20:305–14.
4. Ruggiero S, Dodson T, Fantasia J, Goodday R, Aghaloo T, Mehrotra B, et al. American Association of Oral and Maxillofacial Surgeons position paper on medication-related osteonecrosis of the jaw-2014 update. *J Oral Maxillofac Surg*. 2014;72:1938–56.
5. Bagan L, Jiménez Y, Leopoldo M, Murillo-Cortes J, Bagan J. Exposed necrotic bone in 183 patients with bisphosphonate-related osteonecrosis of the jaw: Associated clinical characteristics. *Med Oral Patol Oral Cir Bucal*. 2017;22:e582–5.
6. Manfredi M, Mergoni G, Goldoni M, Salvagni S, Merigo E, Meleti M, et al. A 5-year retrospective longitudinal study on the incidence and the risk factors of osteonecrosis of the jaws in patients treated with zoledronic acid for bone metastases from solid tumors. *Med Oral Patol Oral Cir Bucal*. 2017;22:e342–8.