




Sociedad Española  
de Reumatología -  
Colegio Mexicano  
de Reumatología

# Reumatología Clínica

www.reumatologiaclinica.org



## Caso clínico

### Lupus eritematoso cutáneo, morfea profunda y psoriasis en una paciente



Mónica García-Arpa<sup>a,\*</sup>, Miguel A. Flores-Terry<sup>a</sup>, Claudia Ramos-Rodríguez<sup>b</sup>, Monserrat Franco-Muñoz<sup>a</sup>, Lucía González-Ruiz<sup>a</sup> y Marco Aurelio Ramírez-Huaranga<sup>c</sup>

<sup>a</sup> Servicio de Dermatología, Hospital General Universitario de Ciudad Real, Ciudad Real, España

<sup>b</sup> Servicio de Anatomía Patológica, Hospital General Universitario de Ciudad Real, Ciudad Real, España

<sup>c</sup> Servicio de Reumatología, Hospital General Universitario de Ciudad Real, Ciudad Real, España

#### INFORMACIÓN DEL ARTÍCULO

##### Historia del artículo:

Recibido el 19 de octubre de 2017

Aceptado el 7 de febrero de 2018

On-line el 4 de abril de 2018

##### Palabras clave:

Lupus eritematoso cutáneo

Morfea

Esclerodermia

Psoriasis

Autoinmunidad

#### R E S U M E N

La psoriasis es una frecuente dermatosis inflamatoria que puede asociarse a diversas enfermedades. Estudios recientes señalan que la presencia de enfermedades autoinmunes es mayor, pero es rara la asociación con enfermedades del tejido conectivo. La coexistencia con lupus es infrecuente. Por otra parte, la morfea raramente se ha reportado en pacientes con lupus o psoriasis. Presentamos a una paciente con lupus cutáneo y morfea profunda que posteriormente desarrolló psoriasis, con excelente respuesta a metotrexato y revisamos la literatura.

© 2018 Elsevier España, S.L.U. y

Sociedad Española de Reumatología y Colegio Mexicano de Reumatología. Todos los derechos reservados.

### Cutaneous lupus erythematosus, morphea profunda and psoriasis: A case report

#### A B S T R A C T

Psoriasis is a common inflammatory dermatosis that may be associated with a number of diseases. Recent studies provide evidence that there is a greater frequency of autoimmune diseases, but association with autoimmune connective tissue diseases is uncommon. The coexistence of psoriasis and lupus erythematosus is rare. Besides, the occurrence of morphea has rarely been reported in patients with lupus or psoriasis. We report a woman with cutaneous lupus and morphea profunda associated with psoriasis, with an excellent response to methotrexate, and review the literature.

© 2018 Elsevier España, S.L.U. and Sociedad Española de Reumatología y Colegio Mexicano de Reumatología. All rights reserved.

##### Keywords:

Cutaneous lupus erythematosus

Morphea

Scleroderma

Psoriasis

Autoimmunity

#### Introducción

La psoriasis es una dermatosis frecuente asociada a diversas comorbilidades siendo inusual su coexistencia con enfermedades autoinmunes (EAI) del tejido conectivo (ETC)<sup>1</sup>. De ellas, lo más frecuente es con lupus eritematoso sistémico (LES), siendo mucho más

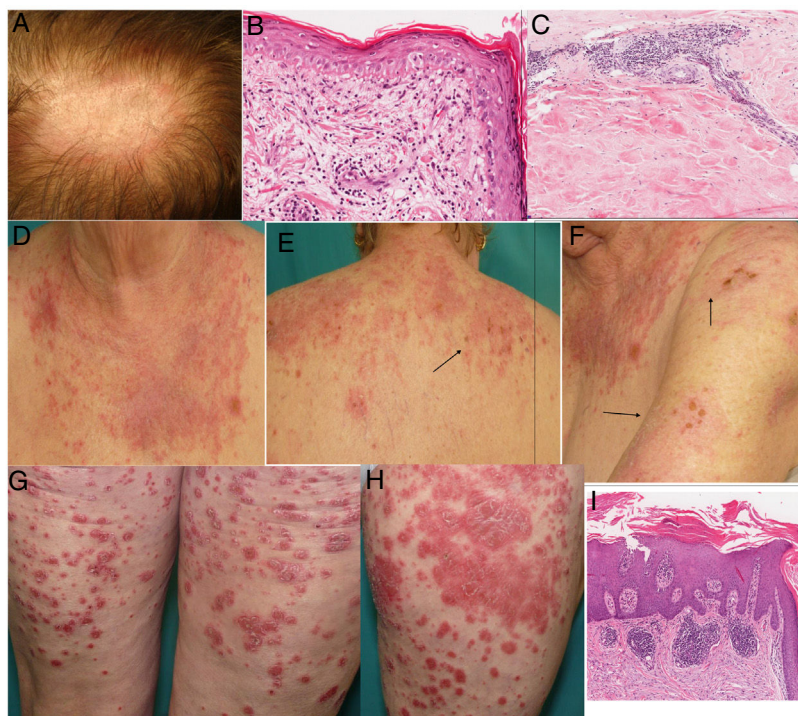
raro con morfea. Presentamos una paciente con lupus cutáneo y morfea profunda, con psoriasis posteriormente.

#### Caso clínico

Mujer de 67 años, con antecedentes de síndrome metabólico y cardiopatía isquémica. Refería que una sobrina presentaba lupus y negaba antecedentes familiares de psoriasis. En 2005 consultó por placa alopecica en el cuero cabelludo, clínica e histopatológicamente compatible con lupus discoide (fig. 1 A y B). El estudio de autoinmunidad fue normal, mejorando con corticoides tópicos.

\* Autor para correspondencia.

Correo electrónico: mgarciaa73@yahoo.es (M. García-Arpa).



**Figura 1.** A) Placa eritematosa alopecica en cuero cabelludo con descamación. B) Biopsia de la placa del cuero cabelludo: hiperqueratosis ortoqueratósica, engrosamiento de la membrana basal, degeneración vacuolar y queratinocitos apoptóticos (hematoxilina-eosina  $\times$  400). C) Biopsia de la induración cutánea lumbar mostrando marcado engrosamiento del septo, hialinización de haces de colágeno e infiltrado linfoplasmocitario perivascular compatible con morfea. Ausencia de paniculitis lobulillar, necrosis hialina de la grasa, focos de calcificación y folículos linfoides descartando paniculitis lúpica (hematoxilina-eosina  $\times$  200). D-F) Placas eritematoedematosas en áreas fotoexpuestas con áreas erosivas y necróticas (flechas): LECSA. G y H) Placas eritematoescamosas en muslos: psoriasis en placas. I) Biopsia de una placa: hiperqueratosis, paraqueratosis, microabscesos de Munro, adelgazamiento suprapapilar y elongación de capilares dérmicos, típica de psoriasis (hematoxilina-eosina  $\times$  200).

Dos años después, presentó induración cutánea profunda y dolorosa afectando ambas caderas y glúteos, sin lesiones superficiales visibles; la biopsia fue compatible con morfea profunda, descartándose lupus paniculitis (fig. 1 C). En 2009, comenzó con brotes en áreas fotoexpuestas de placas eritematoedematosas y erosiones, afectando cara, tronco superior y hombros, compatible con lupus subagudo (LECSA) (fig. 1 D-F) confirmándose con biopsia. Nuevamente, la analítica con autoinmunidad fue normal. Precisó varios ciclos de prednisona (0,5 mg/kg/día) con mejoría temporal. A los 6 meses, solapándose con un brote de LECSA, aparecieron nuevas lesiones en forma de placas eritematoescamosas generalizadas, confirmándose histológicamente psoriasis (fig. 1 G-H). Se inició metotrexato 7,5-15 mg semanal, corticoides tópicos y fotoprotección, mantenido hasta la actualidad, con resolución del lupus y morfea, y presentando placas aisladas de psoriasis.

## Discusión

La psoriasis es una dermatosis inflamatoria crónica inmunomediada. Diversos estudios muestran que la incidencia de EAI es más común que en la población general, fundamentalmente si existe artritis psoriásica (APso)<sup>2,3</sup>. La coexistencia de psoriasis y lupus es rara<sup>4-8</sup>, con series y casos aislados (generalmente LES), desconociéndose su verdadera incidencia. En una serie de 9.420 pacientes con psoriasis, objetivaron que un 0,69% asociaba lupus y afectaba al 1,1% de los que tenían LES<sup>5</sup>. En un estudio multicéntrico de pacientes con psoriasis y lupus, hallaron 96 casos en 23 años, representando un 0,015% y un 0,017% de los pacientes diagnosticados de psoriasis y lupus, por año, respectivamente<sup>6</sup>. En otro, describen a 21 pacientes con ambos trastornos, siendo el 0,95 y el 3,43% de los diagnosticados de psoriasis y lupus en un año, respectivamente<sup>7</sup>. Cuando coexisten, no hay predominio cronológico de una sobre otra<sup>4,6,7</sup>, y la mayoría son mujeres de raza blanca.

Principalmente presentan psoriasis en placas afectando a las extremidades, pero también palmoplantar, eritrodermia<sup>6</sup> y, hasta en un tercio, pustuloso<sup>7</sup>. Casi la mitad asocian APso (más frecuente que en psoriasis sin lupus), siendo una minoría lupus con APso, sin psoriasis<sup>6</sup>. Respecto al lupus, lo más frecuente es LES seguido del discoide, y en menor medida por fármacos y LECSA<sup>6,7</sup>. La fotosensibilidad, destacada en nuestro caso, es más común que en lupus sin psoriasis<sup>4,7</sup>. En general, ambos trastornos son distinguibles, pero pueden confundirse en formas agudas, si el lupus se manifiesta con erupción papuloescamosa o eritrodermia en casos de LES, LECSA y por fármacos, con solapamiento clínico-histológico<sup>4</sup>. Casi 2 tercios pueden asociar otras EAI, aconsejándose vigilancia<sup>7</sup>. Respecto a la patogenia, evidencias recientes indican que ambas comparten sobrerregulación de la vía Th17 con elevación de IL-17, IL-22 e IL-23<sup>7</sup>, y aunque la mayoría de los estudios son en LES, también se ha demostrado en el lupus cutáneo aumento de la IL-17, como en la psoriasis. En cuanto a la asociación de morfea y psoriasis, se desconoce la incidencia y apenas se han reportado una veintena de casos<sup>9</sup>. Aun así, es una de las EAI más frecuentemente asociadas a morfea, hasta en el 2%<sup>10</sup>, afectando generalmente a adultos con morfea generalizada. Ambos trastornos podrían tener una base inmunológica común, ya que aunque la morfea se ha relacionado con la vía Th2, también los LTh1 y LTh17 estarían implicados fundamentalmente en fases iniciales<sup>9</sup>. Por otra parte, aunque hasta un 12% de los pacientes con esclerosis sistémica tienen hallazgos de LES, la asociación con morfea es muy rara. En general, son morfea en placas o lineales asociado a cualquier variante de lupus, en su mayoría discoide. Suelen ser mujeres jóvenes y de edad media<sup>11</sup>, habiéndose descrito aisladamente casos de solapamiento clínico e histológico de lupus cutáneo y morfea en la misma localización, en ocasiones de disposición lineal (lupus esclerodermiforme lineal)<sup>12,13</sup>.

En estos pacientes, el tratamiento es un reto: la fototerapia empleada en psoriasis puede desencadenar o agravar el

lupus, mientras que fármacos empleados en este, antipalúdicos, corticoides sistémicos y rituximab, pueden provocar o empeorar una psoriasis. El metotrexato sería la primera opción terapéutica<sup>6,7</sup>. En cuanto al uso de antifactor de necrosis tumoral alfa, existe controversia, pero quizá el antecedente de lupus no sería contraindicación<sup>6</sup>. La implicación del eje Th-17/IL-17/IL-23 en lupus y psoriasis apoya el uso de ustekinumab, habiéndose descrito casos con buena respuesta<sup>14</sup>, mientras que con anti-IL-17 no existe experiencia. Abatacept podría ser otra opción terapéutica. Para la morfea, se recomienda metotrexato, corticoides sistémicos y fototerapia UVA.

### Conclusión

Presentamos una paciente con LEC, morfea profunda y psoriasis, asociación no descrita en la literatura en los últimos 50 años. Se necesitan más estudios para conocer la frecuencia real de psoriasis y ETC, en concreto, lupus cutáneo y morfea. La vía Th17 podría ser el nexos patogénico, con posible implicación terapéutica.

### Conflicto de intereses

Los autores declaran no tener ningún conflicto de intereses.

### Bibliografía

1. Cuesta-Montero L, Belinchón I. Connective tissue diseases and psoriasis. *Actas Dermosifiliogr*. 2011;102:487–97.
2. Hsu LN, Armstrong AW. Psoriasis and autoimmune disorders: A review of the literature. *J Am Acad Dermatol*. 2012;67:1076–9.
3. Wu JJ, Nguyen TU, Poon KY, Herrinton LJ. The association of psoriasis with autoimmune diseases. *J Am Acad Dermatol*. 2012;67:924–30.
4. Millns JL, Muller SA. The coexistence of psoriasis and lupus erythematosus. An analysis of 27 cases. *Arch Dermatol*. 1980;116:658–63.
5. Zalla MJ, Muller SA. The coexistence of psoriasis with lupus erythematosus and other photosensitive disorders. *Acta Derm Venereol Suppl (Stockh)*. 1996;195:1–15.
6. Varada S, Gottlieb AB, Merola JF, Saraiya AR, Tintle SJ. Treatment of coexistent psoriasis and lupus erythematosus. *J Am Acad Dermatol*. 2015;72:253–60.
7. Prieto-Barrios M, Castellanos-González M, Velasco-Tamariz V, Burillo-Martínez S, Morales-Raya C, Ortiz-Romero P, et al. Two poles of the Th 17-cell-mediated disease spectrum: Analysis of a case series of 21 patients with concomitant lupus erythematosus and psoriasis. *J Eur Acad Dermatol Venereol*. 2017;31:e233–6.
8. Tselios K, Yap KS, Pakchotanon R, Polachek A, Su J, Urowitz MB, et al. Psoriasis in systemic lupus erythematosus: A single-center experience. *Clin Rheumatol*. 2017;36:879–84.
9. Corral Magaña O, Escalas Taberner J, Escudero Góngora MM, Giacaman Contreras A. Morphea in a patient with psoriasis on treatment with ustekinumab: Comorbidity or adverse effect? *Actas Dermosifiliogr*. 2017;108:487–9.
10. Leitenberger JJ, Cayce RL, Haley RW, Adams-Huet B, Bergstresser PR, Jacobs HT. Distinct autoimmune syndromes in morphea: A review of 245 adult and pediatric cases. *Arch Dermatol*. 2009;145:545–50.
11. Ko JY, Kim YS, Lee CW. Multifocal lesions of morphea in a patient with systemic lupus erythematosus. *Clin Exp Dermatol*. 2009;34:e676–9.
12. Julià M, Mascaró JM Jr, Guilbert A, Navarra E, Ferrando J, Herrero C. Sclerodermiform lineal lupus erythematosus: A distinct entity or coexistence of 2 autoimmune diseases? *J Am Acad Dermatol*. 2008;58:665–7.
13. Pascucci A, Lynch PJ, Fazel N. Lupus erythematosus and localized scleroderma coexistent at the same sites: A rare presentation of overlap syndrome of connective-tissue diseases. *Cutis*. 2016;97:359–63.
14. Chyuan IT, Tsai TH, Chang TH, Wu CS. Ustekinumab treatment in a patient with psoriasis and systemic lupus erythematosus. *Lupus*. 2015;24:650–1.