

Tabla 1
Respuestas a las preguntas realizadas a los pacientes con artritis reumatoide

Tratamiento actual N.º: 93	Preferencia de vía administración N.º (%)	Razón de preferencia N.º (%)	Hablado con reumatólogo N.º (%)
Oral → 12	Oral → 33 (35,5)	Comodidad → 32 (34,4)	Sí → 37 (41,9)
Subcutáneo → 24	Subcutáneo → 14 (15)	Eficacia → 20 (21,5)	No → 57 (58,1)
Intravenoso → 57	Intravenoso → 46 (49,5)	Fobia pinchazo → 5 (5,4) Seguridad → 15 (16,1)	

de los pacientes con el hospital de día podrían ser algunos factores que explicaran estos resultados. Aún así, casi la cuarta parte de los pacientes preferirían un tratamiento oral o SC.

En un estudio similar, presentado en un congreso internacional, que incluyó 41 pacientes con AR, más de la mitad (53%) indicaron la vía oral como la ideal y un 34% la vía SC⁵. La diferencia con nuestra muestra es grande, debido a que solo el 25% de los pacientes tenían tratamiento biológico (IV o SC). Sin embargo, la mayoría de los pacientes incluidos en ese estudio y de nuestros pacientes con tratamiento SC tienden a elegir la vía oral como la idónea por su comodidad.

Casi la mitad de nuestros pacientes contestaron que preferían la vía intravenosa, pero la mayoría eran pacientes que actualmente están recibiendo tratamiento IV (solo 2 pacientes que no reciben actualmente tratamiento IV preferían esa vía de administración). Las razones más frecuentes que dieron estos pacientes fueron la eficacia (18/44) y la seguridad (15/44) del tratamiento IV.

La comunicación entre médico y paciente es clave a la hora de escoger un tratamiento adecuado, y llama la atención que más de la mitad de nuestros pacientes contestaron que no habían hablado con anterioridad de este aspecto del tratamiento con su reumatólogo responsable. Pese a que puede ser un resultado solo aplicable a nuestro centro, es evidente que pone en relieve la importancia de tratar con los pacientes todos los aspectos del tratamiento.

Vasculitis leucocitoclástica manifestada como fenómeno de Koebner



Leukocytoclastic vasculitis manifested as a Koebner phenomenon

Sr. Editor:

El fenómeno isomórfico de Koebner consiste en la reproducción de lesiones propias de una dermatosis en zonas que han sufrido un traumatismo previo, idénticas tanto clínica como histopatológicamente a la dermatosis preexistente^{1,2}. Su patogénesis aún es poco conocida, y probablemente sea multifactorial, aunque se sugiere que existen cambios capilares en la dermis que preceden todos los cambios morfológicos³. Pese a que es bien conocido en enfermedades como la psoriasis o el vitíligo, el fenómeno de Koebner ha sido descrito en muchas otras dermatosis¹. Debido a los pocos casos publicados en la literatura, las vasculitis se incluyen dentro del grupo de enfermedades que con menor frecuencia manifiestan dicho fenómeno^{1,4}. Aportamos un caso de vasculitis leucocitoclástica idiopática con llamativo fenómeno de Koebner en zonas de rascado.

Mujer de 53 años, sin antecedentes de interés, que consultó por lesiones pruriginosas eritemato-púrpúricas localizadas en ambas

La opinión de los pacientes a la hora de escoger vía de administración es importante. Pese a que la vía intravenosa es inicialmente rechazada por la mayoría de los pacientes, una vez instaurada muchos de ellos están conformes con mantener el tratamiento intravenoso por la mayor sensación de eficacia y seguridad que perciben. Por otra parte, la vía subcutánea, con gran crecimiento en los últimos años, no es la preferida por muchos pacientes, que optarían en una amplia mayoría por tratamientos orales.

Bibliografía

- Durand C, Eldoma M, Marshall D, Hazlewood G. Patient preferences for disease modifying anti-rheumatic drug treatment of rheumatoid arthritis: A systematic review. *Journal of Rheumatology*. CRA. 2017;44:889.
- Hazlewood GS, Bombardier C, Tomlinson G, Thorne C, Bykerk VP, Thompson A, et al. Treatment preferences of patients with early rheumatoid arthritis: A discrete-choice experiment. *Rheumatology (Oxford)*. 2016;55:1959–68.
- Nolla JM, Rodríguez M, Martín-Mola E, Raya E, Ibero I, Nocea G, et al. Patients' and rheumatologists' preferences for the attributes of biological agents used in the treatment of rheumatic diseases in Spain. *Patient Prefer Adherence*. 2016;10:1101–13.
- Husni ME, Betts KA, Griffith J, Song Y, Ganguli A. Benefit-risk trade-offs for treatment decisions in moderate-to-severe rheumatoid arthritis: Focus on the patient perspective. *Rheumatol Int*. 2017;37:1423–34.
- Taylor PC, Alten R, Gomez-Reino JJ, Caporali R, Bertin P, Grant L, et al. Mode of administration in rheumatoid arthritis treatments: An exploration of patient preference for an "ideal treatment". *Arthritis Rheumatol*. 2016;68 Suppl 10: s3314–5.

Juan Carlos Nieto-González*, Amparo López,
Tamara del Río y Alicia Silva

Servicio de Reumatología, Hospital General Universitario Gregorio
Marañón, Madrid, España

* Autor para correspondencia.

Correo electrónico: juancarlos.nietog@gmail.com
(J.C. Nieto-González).

<https://doi.org/10.1016/j.reuma.2018.04.004>

1699-258X/ © 2018 Elsevier España, S.L.U. y Sociedad Española de Reumatología y Colegio Mexicano de Reumatología. Todos los derechos reservados.

extremidades inferiores, de 3 días de evolución. Las lesiones eran palpables y no desaparecían a la vitropresión. En ambas caras pretibiales anteriores se agrupaban y confluían presentando una distribución lineal, más intensa en el lado derecho (A y B). Pese a que la paciente admitía rascado debido al prurito, no se apreciaban signos de excoriación. En la anamnesis, negaba ingesta de setas y toma de fármacos. Tampoco refería clínica gastrointestinal, de vías respiratorias, artralgias u otra clínica en los días previos. Se planteó el diagnóstico diferencial entre vasculitis o púrpura en guante-calcetín manifestadas como fenómeno de Koebner, y dermatitis flagelada. El análisis de sangre periférica, el sedimento de orina y la radiografía de tórax no mostraron alteraciones, y los estudios de autoinmunidad (ANA, ANCA, C3, C4 y CH50) y serologías (VHB, VHC y VIH) resultaron negativos. La biopsia cutánea evidenció vasculitis leucocitoclástica, y el estudio de inmunofluorescencia directa fue negativo.

La vasculitis leucocitoclástica de los vasos cutáneos de pequeño calibre está mediada por una reacción de hipersensibilidad tipo III, y se debe al desarrollo de complejos inmunes circulantes y a su depósito en vasos del plexo superficial, hecho que provoca inflamación y necrosis⁵. Existen múltiples factores que pueden influir sobre el depósito de complejos inmunes en la pared vascular, como la permeabilidad del vaso, el tamaño y la naturaleza del com-

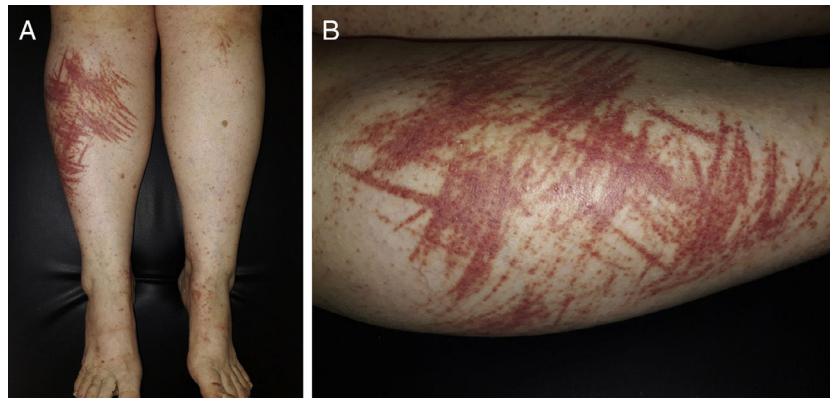


Figura 1. A) Lesiones purpúricas palpables en ambas extremidades inferiores, agrupadas siguiendo una distribución lineal y confluyente. B) Detalle de las lesiones en zona pretibial derecha.

plejo inmune, fuerzas hidrodinámicas, etc^{4,6}. En el caso de nuestra paciente, pensamos que el rascado fue el detonante que activó la deposición de los complejos inmunes en los vasos del plexo superficial de la dermis dañada.

A pesar de la particular forma de presentación de este caso, con marcada distribución lineal de las lesiones, se sugirió la vasculitis leucocitoclástica con fenómeno de Koebner como primera opción diagnóstica, dado el análisis de la lesión elemental como signo guía (púrpura palpable que no desaparece a la vitropresión), la normalidad de los estudios solicitados y la ausencia de antecedente de ingesta de setas.

Aportamos un caso de vasculitis leucocitoclástica idiopática con marcado e infrecuente fenómeno isomórfico de Koebner en zonas de rascado. Con ello se destaca la importancia de una detallada historia clínica y del análisis de las lesiones elementales, a fin de orientar el diagnóstico de una dermatosis con patrón de presentación atípico.

Bibliografía

1. Boyd AS, Neldner KH. The isomorphic response of Koebner. *Int J Dermatol.* 1990;29:401-10.
2. Chan LS, Cooper KD, Rasmussen JE. Koebnerization as a cutaneous manifestation of immune complex-mediated vasculitis. *J Am Acad Dermatol.* 1990;22:775-81.
3. Nayak SU, Sheno SD, Pai BS, Prabhu S. Henoch-Schonlein purpura: Yet another disease manifesting the Koebner phenomenon. *Indian J Dermatol Venereol Leprol.* 2013;79:135.
4. De D, Dogra S, Kanwar AJ. Isomorphic response of Koebner in a patient with cutaneous small vessel vasculitis. *J Eur Acad Dermatol Venereol.* 2008;22:1125-6.
5. Montero I, Gutiérrez-González E, Álvarez-Pérez A, Sánchez-Aguilar D, Ginarte M, Toribio J. Cefuroxime-induced cutaneous pustular leukocytoclastic vasculitis with Koebner phenomenon on the donor area of a skin graft. *Int J Dermatol.* 2015;54:1338-9.
6. Karp SJ, Winter RJ, Ridley CM. Immune complex-mediated cutaneous vasculitis in a scar—the importance of local anatomical factors. *Postgrad Med J.* 1985;61:265-6.

Elisabet Amores-Martín^{a,*}, Maribel Iglesias-Sancho^a
y María Teresa Fernández-Figueras^b

^a Servicio de Dermatología, Hospital Universitari Sagrat Cor, Barcelona, España

^b Servicio de Anatomía Patológica, Hospital Universitari Sagrat Cor, Barcelona, España

* Autor para correspondencia.

Correo electrónico: eamoresmartin@gmail.com (E. Amores-Martín).

<https://doi.org/10.1016/j.reuma.2018.04.003>

1699-258X/ © 2018 Sociedad Española de Reumatología y Colegio Mexicano de Reumatología. y Elsevier España, S.L.U. All rights reserved. Todos los derechos reservados.