




Sociedad Española  
de Reumatología -  
Colegio Mexicano  
de Reumatología

# Reumatología Clínica

www.reumatologiaclinica.org



## Letters to the Editor

### Revisiting the association between systemic lupus erythematosus and gout



### Revisitando la asociación entre lupus eritematoso sistémico y gota

Dear Editor,

In the literature there have been few case reports of systemic lupus erythematosus (SLE) and gout occurring concomitantly in the same patient.<sup>1–3</sup> Hyperuricaemia is relatively frequent in SLE, with a reported prevalence of 25–41%,<sup>4</sup> for which there are several predisposing factors: many patients have nephritis and renal insufficiency, receive diuretics and some are on low-dose aspirin, all contributing to decreased uric acid excretion.<sup>1–3</sup> Nevertheless, they rarely develop gout clinically. Besides age and gender distribution of both diseases, many other factors may play a role in this association.

First, it is known that the inflammatory response in acute gouty arthritis largely arises from the interaction between polymorphonuclear leukocytes and monosodium urate (MSU) crystals. In SLE, it has been demonstrated that these cells have impaired chemotactic activity and phagocytosis, which may hamper the reaction to MSU crystals.<sup>4</sup>

Secondly, it is thought that complement plays an important role in the pathogenesis of gouty arthritis, as MSU crystals activate both classical and alternative pathways of complement in synovial fluid.<sup>5</sup> As active SLE is characterized by decreased serum and synovial complement levels, in these situations it is expected that inflammatory response to MSU crystals will be impaired. This view is further supported by the fact that most cases of gout occur when SLE is quiescent, with complement levels in the normal range.<sup>1,3</sup>

Alterations in the structure of MSU crystals may provide another explanation. It has been demonstrated that Apo B lipoprotein binds to the crystal surface, thereby physically inhibiting particle–cell interaction and subsequent phagocytosis of MSU and membrane activation.<sup>3</sup> Apo B lipoprotein levels may be elevated in SLE, by a process that can be related to the disease itself and/or induced by corticosteroids, one of the cornerstone treatments in these patients.<sup>6</sup>

Additionally, it is well known that corticosteroids are powerful suppressors of the inflammatory response, blocking vasodilatation and increased vascular permeability and reducing neutrophils chemotaxis and phagocytosis, and likely impede clinical typical gout attacks.<sup>3</sup>

Furthermore, in clinical practice routine microscopy evaluation of synovial fluid is unfortunately underused, so gout attacks may be misdiagnosed as lupus arthritis flares. Consequently, gout diagnosis is late, with high rates of tophaceous forms.<sup>2,4</sup>

More recently, the knowledge about inflammasome contribution to the pathogenesis of certain diseases has progressed. Inflammasome is a term used to describe multimeric cytoplasmic protein complexes that detect pathogen-associated and danger-associated molecular patterns (PAMPs and DAMPs respectively) and mediate the activation of caspase-1, the primary enzyme responsible for activation of the pro-inflammatory cytokines IL-1 $\beta$  and IL-18. Several types of inflammasomes exist, but the best studied is the Nod-like receptor protein 3 (NLRP3) inflammasome.<sup>7,8</sup> The importance of inflammasome and IL-1  $\beta$  activation in gout is clearly established, however in SLE it is an emerging concept. It is noteworthy that both uric acid and DNA are DAMPs, and both induce NLRP3 inflammasome, although the exact molecular details of this pathway in both conditions are not entirely known. It has been demonstrated that NLRP3 plays an important role in lupus nephritis animal models.<sup>9</sup> Moreover, it has been shown that anti-dsDNA antibodies activate NLRP3 inflammasome in monocytes/macrophages by binding to toll-like receptor 4 and inducing the production of mitochondrial reactive oxygen species.<sup>10</sup> As gout and SLE share this pathway in their pathogenesis, that appears to be related with SLE activity and nephritis,<sup>9,10</sup> it seems reasonable to think that it could play a role in the interplay between both diseases. As previously stated, gout attacks are less common in active lupus. The authors hypothesize there could be a counterregulatory mechanism in inflammasome pathway. However, further research is needed to clarify this subject.

## References

1. Wise E, Lewis E, Khanna P, Zhao L, McCune WJ. A strong association between gout and diuretic use among lupus patients. *Arthritis Rheumatol*. 2015;67 Suppl. 10 [abstract].
2. Quilis N, Andrés M. AB0890 systemic lupus erythematosus and gout: really an unusual association? *Ann Rheum Dis*. 2017;76:1367.
3. Bajaj S, Fessler BJ, Alarcón GS. Systemic lupus erythematosus and gouty arthritis: an uncommon association. *Rheumatology (Oxford)*. 2004;43:349–52.
4. Ho HH, Lin JL, Wu YJJ, Yu KH, Chen JY, Luo SF. Gout in systemic lupus erythematosus and overlap syndrome – a hospital based-study. *Clin Rheumatol*. 2003;22:295–8.
5. Giclas PC, Ginsberg MH, Cooper NR. Immunoglobulin G independent activation of the classical complement pathway by monosodium urate crystals. *J Clin Invest*. 1979;63:759–64.
6. Szodoray P, Kiss E. Dyslipidemia in systemic lupus erythematosus. *Immunol Res*. 2017;65:543–50.
7. Kahlenberg JM, Kaplan MJ. The Inflammasome and lupus – another innate immune mechanism contributing to disease pathogenesis? *Curr Opin Rheumatol*. 2014;26:475–81.
8. Kingsbury SR, Conaghan PG, McDermott MF. The role of the NLRP3 inflammasome in gout. *J Inflamm Res*. 2011;4:39–49.
9. Yang Q, Yu C, Yang Z, Wei Q, Mu K, Zhang Y, et al. Deregulated NLRP3 and NLRP1 inflammasomes and their correlations with disease activity in systemic lupus erythematosus. *J Rheumatol*. 2014;41:444–52.
10. Zhang H, Fu R, Guo C, Huang Y, Wang H, Wang S, et al. Anti-dsDNA antibodies bind to TLR4 and activate NLRP3 inflammasome in lupus monocytes/macrophages. *J Transl Med*. 2016;14:156.

Francisca Aguiar<sup>a,b,\*</sup>, Iva Brito<sup>a,b</sup>, Jean Sibilia<sup>c,d</sup>

<sup>a</sup> Department, of Rheumatology, Centro Hospitalar São João, Porto, Portugal

<sup>b</sup> Faculty of Medicine of Porto University, Porto, Portugal

<sup>c</sup> Department of Rheumatology, University Hospital of Strasbourg, France

<sup>d</sup> Centre National de Référence “Maladies auto-immunes systémiques rares”, France

\* Corresponding author.

E-mail address: francisca.ra@hotmail.com (F. Aguiar).

<https://doi.org/10.1016/j.reuma.2019.01.001>

## Valvulopatía en la esclerodermia, no siempre es autoinmunidad



### Valvulopathy in scleroderma is not always autoimmunity

Sr. Editor:

Las complicaciones cardíacas en la esclerodermia (ES) se asocian a mal pronóstico. Hasta el 15% de los pacientes, generalmente con formas limitadas y anticuerpos anticentrómero desarrollan hipertensión pulmonar (HTP). Su diagnóstico precoz mejora el pronóstico, por lo que se recomienda realizar ecocardiogramas transtorácicos (ETT) rutinarios<sup>1</sup>. También se han descrito derrames pericárdicos, valvulopatías, miocarditis e hipertrofia o fibrosis miocárdica<sup>2,3</sup>. Creemos de interés presentar el caso de una paciente con una ES limitada que desarrolló una valvulopatía mitroaórtica, atribuida finalmente a toxicidad por ergotamínicos.

Mujer de 59 años diagnosticada de ES en base a fenómeno de Raynaud, capilaroscopia característica y anticuerpos anticentrómero. En el momento del diagnóstico, un ETT mostraba insuficiencia aórtica y mitral triviales, función sistólica normal, y ausencia de datos de HTP. Trascorridos 11 años, la valvulopatía evolucionó a insuficiencia mitral y tricuspídea severas, insuficiencia aórtica moderada e HTP severa (PSAP: 75 mmHg). Se implantaron, por ello, sendas prótesis mecánicas a nivel mitral y aórtico.

Dos años más tarde, consulta por síndrome general y disnea. Recibía tratamiento con furosemida, ranolazina, acenocumarol, espironolactona, omeprazol y bromazepam.

En la exploración destacaba únicamente esclerodactilia distal a metacarpofalángicas, sin cicatrices, úlceras ni telangiectasias, y leve esclerosis cutánea en piernas.

Los datos analíticos de interés se muestran en la [tabla 1](#).

Se realizó una TC toraco-abdominal que mostró una extensa área de fibrosis retroperitoneal (FRP) y pélvica con ureterohidronefrosis bilateral. Posteriormente una PET-TC con <sup>18</sup>F-FDG ([fig. 1](#)) confirmó la masa de tejidos blandos por delante de la región sacrococcígea, con escasa avidéz glucídica (SUVmáx: 2,16 g/ml).

Ante estos hallazgos se implantó un catéter doble J y se biopsiaron las lesiones fibróticas del retroperitoneo. Tanto en las válvulas resecaadas 2 años antes como en las lesiones retroperitoneales solo se observaron áreas de fibrosis con inmunofluorescencia negativa para IgG4.

Rehistoriada, la paciente reconoció la toma casi diaria desde hacía varios años de supositorios de Hemicraneal<sup>®</sup> (paracetamol, caféina y 2 mg de ergotamina tartrato) por cefaleas, sin prescripción médica.

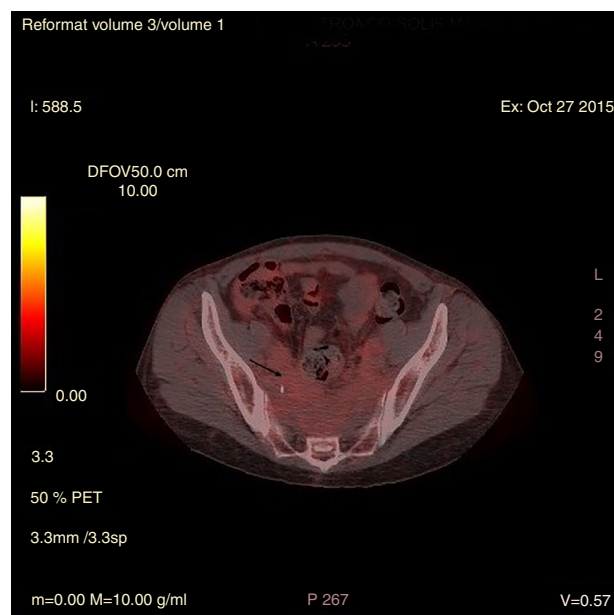
Finalmente, se asumió que tanto la FRP como la valvulopatía eran efectos secundarios de los ergotamínicos.

La FRP es una enfermedad fibroinflamatoria que hoy se considera dentro del espectro de la enfermedad relacionada con IgG4, aunque se ha asociado a otras enfermedades sistémicas<sup>4</sup>. En su diagnóstico diferencial se incluyen tumores carcinoides, actinomicosis, radioterapia o cirugía abdominal y enfermedad de Erdheim-Chester, aunque también hay que considerar fármacos.

Entre ellos, los antimigrañosos (metisergida y ergotamina), agonistas dopaminérgicos utilizados en la enfermedad de Parkinson (pergolida y cabergolina), anorexígenos (fenfluramina, dexfenfluramina y benfluorex) y anti-TNF<sup>5</sup>, aunque también drogas de recreo como la 3,4-metilenodioximetamfetamina, conocida como éxtasis<sup>6</sup>. Estos fármacos presentan gran afinidad por el receptor de la serotonina 5HT<sub>2B</sub>, que se encuentra en el tejido valvular, y provocan lesiones similares a las que se observan en los tumores carcinoides, con engrosamiento y acúmulo de colágeno y proliferación de miofibroblastos y células de músculo liso.

La ergotamina se utiliza como profilaxis de la migraña, se dispensa sin receta médica y su uso está contraindicado en el Raynaud por la producción de vasoespasmo. El primer caso de valvulopatía por ergotamínicos se describió en 1974<sup>5</sup> y, aunque es una toxicidad bien conocida, su diagnóstico es raro. Probablemente está infradiagnosticada dado su toma sin supervisión y que las toxicidades aparecen después de un uso prolongado<sup>5,7</sup>.

Nuestra paciente, con una ES limitada, desarrolló una valvulopatía y una FRP por ergotamínicos, 2 toxicidades bien conocidas, pero excepcionales en un mismo enfermo. Por otra parte, la asociación de ES y FRP, enfermedades profibróticas que pueden tener mecanismos fisiopatológicos similares, es excepcional<sup>8,9</sup>. Pese a los sofisticados procedimientos diagnósticos actuales, todavía nuestro diagnóstico se basa en una anamnesis dirigida, muchas veces descuidada. En la ES, al igual que otras enfermedades sistémicas<sup>10</sup>, siempre hay que tener presente otros procesos y fármacos que puedan simular sus manifestaciones clínicas.



**Figura 1.** Imagen de PET-TC con <sup>18</sup>F-FDG que muestra captación presacra con escasa avidéz glucídica.