




Sociedad Española
de Reumatología -
Colegio Mexicano
de Reumatología

Reumatología Clínica

www.reumatologiaclinica.org



Carta al Editor

Leishmaniasis cutánea: a propósito de un caso en el contexto del tratamiento con adalimumab



Cutaneous Leishmaniasis: A Case Study in the Context of Treatment with Adalimumab

Sr. Editor:

Los fármacos antirreumáticos modificadores de la enfermedad (FAME) biológicos han demostrado una gran eficacia en el tratamiento de determinadas enfermedades autoinmunitarias. No obstante, debido a la inmunosupresión que conllevan, el paciente puede verse afectado por gérmenes oportunistas. Presentamos el caso poco frecuente, en nuestro entorno, de una paciente con artritis reumatoide que se complicó por una leishmaniasis mucocutánea en el contexto del tratamiento con adalimumab.

Se trata de una mujer de 53 años que en el año 2000 fue diagnosticada de una artritis reumatoide seropositiva y tratada con metotrexato. En 2013 se recurrió a adalimumab (una inyección/15 días) más metotrexato (10 mg/semana) por mala evolución. Desde entonces, no ha precisado corticoterapia y ha permanecido asintomática con esta propuesta terapéutica. Recientemente, ha presentado una lesión mucocutánea, eritematosa y ulcerosa, en el vestíbulo nasal y la parte superior del labio que le ha deformado la nariz (fig. 1). Por este motivo, fue remitida al servicio de otorrinolaringología, donde se realizó biopsia y el estudio anatomopatológico posterior fue diagnóstico de leishmaniasis, tanto por visión directa con técnica de Giemsa como por reacción en cadena de la polimerasa anidada. En este sentido, la paciente no había viajado a zonas especialmente endémicas de esta enfermedad, ni convivía con animales, ni tenía constancia de picadura alguna. Acto seguido, se suspendió adalimumab y se derivó al servicio de infecciosas,

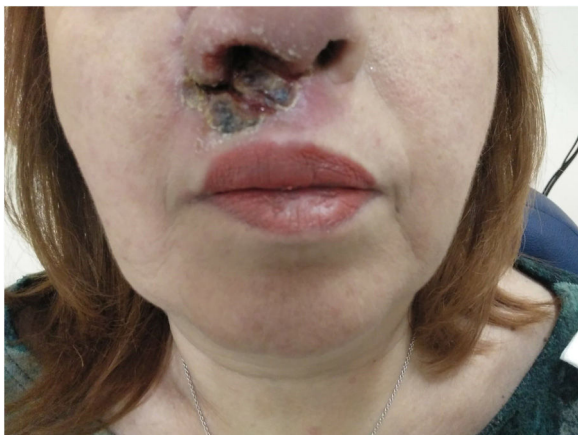

Figura 1. Lesión mucocutánea ulcerosa en vestíbulo nasal y labio superior.

donde descartaron una afectación visceral y, a su vez, la trataron con anfotericina B liposomal, con resolución del problema.

Esta enfermedad es una zoonosis causada por la *Leishmania*, siendo su variedad *infantum* la más prevalente en España. Es endémica en India, Bangladesh, Sudán y Brasil y se ve, en menor medida, en el sur de Europa. El perro es el principal reservorio y se transmite a través de la picadura del mosquito *Phlebotomus* hembra. Tras su picadura, puede haber una afectación mucocutánea con lesiones eritematosas y ulcerosas en la cara, los brazos y las piernas. En nuestro caso se centró en la nariz, obligando a descartar una granulomatosis de Wegener. También puede haber una forma exclusivamente cutánea y otra visceral (kala-azar) que suele cursar con fiebre, síndrome constitucional, adenopatías, visceromegalias y pancitopenia. El diagnóstico se establece mediante cultivo, visión directa (técnica de Giemsa) o determinación por la reacción en cadena de la polimerasa. El tratamiento que se aplica habitualmente es anfotericina B^{1–10}.

Por otra parte, los FAME biológicos se enfocaron inicialmente hacia la artritis reumatoide y, posteriormente, se amplió su indicación hacia otras enfermedades autoinmunitarias (espondiloartropatías, artritis idiopática juvenil, psoriasis cutánea, enfermedad de Crohn, colitis ulcerosa, uveítis e hidradenitis supurativa en el caso de adalimumab). Estos fármacos tienen el inconveniente de inmunodeprimir y, en consecuencia, de favorecer infecciones por gérmenes oportunistas, especialmente micobacterias. Más excepcionalmente se han descrito infecciones por otros gérmenes, como en el caso que nos ocupa. Sin embargo, no solo pueden aparecer con los FAME biológicos, ya que también se han descrito leishmaniasis en el contexto del tratamiento con corticoides y FAME convencionales. El problema que se plantea es reintroducir un inmunosupresor en el caso de reagudización reumática, ya que se han descrito recidivas de la leishmaniasis. En este caso, algunos autores aconsejan utilizar etanercept como fármaco más recomendable y, quizás, también convendría considerar otras dianas terapéuticas diferentes a los anti-TNF. En cualquier caso, siempre con un seguimiento más estricto ante una eventual reactivación de la leishmaniasis^{1–10}.

Por tanto, ante todo paciente que presente lesiones cutáneas de las características descritas en el texto y que esté siendo tratado con fármacos inmunosupresores como los que utilizamos en enfermedad reumática autoinmunitaria, especialmente anti-TNF- α , convendría pensar en una leishmaniasis. Además, habría que ejercer una especial vigilancia en los pacientes tratados con estos medicamentos que frecuenten zonas endémicas de esta enfermedad.

Bibliografía

- Cascio A, Iaria M, Iaria C. Leishmaniasis and biologic therapies for rheumatologic diseases. *Semin Arthritis Rheum.* 2010;40:e3–5. <https://doi.org/10.1016/j.semarthrit.2009.07.001>.

2. Guedes-Barbosa LS, Pereira da Costa I, Fernandes V, Henrique da Mota LM, de Menezes I, Aaron Scheinberg M. Leishmaniasis during anti-tumor necrosis factor therapy: Report of 4 cases and review of the literature (additional 28 cases). *Semin Arthritis Rheum*. 2013;43:152–7, <https://doi.org/10.1016/j.semarthrit.2013.01.006>.
 3. Otte E, Christiansen M, Petersen E. Relapsing cutaneous leishmaniasis in a patient treated with Humira. *Am J Infect Dis*. 2015;11:7–10.
 4. Moreno D, Martínez P, Berbegal J, Femenia M. Leishmaniasis visceral en un paciente con artritis reumatoide en tratamiento con adalimumab: descripción del caso y revisión de la literatura médica. *Enferm Infecc Microbiol Clin*. 2010;28:261–2, <https://doi.org/10.1016/j.eimc.2009.03.017>.
 5. Moreno Martínez MJ, Moreno Ramos MJ, Sánchez Pedreño P. Leishmaniasis cutánea. Una infección oportunista. *Reumatol Clin*. 2017;13:181–2, <https://doi.org/10.1016/j.reuma.2016.06.005>.
 6. Zanger P, Gabrysch S. Leishmaniasis in the era of tumor necrosis factor alpha antagonist therapy - A research agenda for Europe. *Euro Surveill*. 2013;18:20542, <https://doi.org/10.2807/1560-7917.es2013.18.30.20542>.
 7. Berry CE, Tsai J, Tierney A, Pickles R. Visceral leishmaniasis in a patient taking adalimumab for rheumatoid arthritis. *Med J Aust*. 2013;198:331–3, <https://doi.org/10.5694/mja12.11003>.
 8. Van Griensven J, Carrillo E, López-Vélez R, Lynen L, Moreno J. Leishmaniasis in immunosuppressed individuals. *Clin Microbiol Infect*. 2014;20:286–99, <https://doi.org/10.1111/1469-0691.12556>.
 9. Gomes KW, Benevides AN, Vieira FJ, Burlamaqui MP, Vieira Mde A, Fontenelle LM. Cutaneous leishmaniasis in a patient with ankylosing spondylitis using adalimumab. *Rev Bras Reumatol*. 2012;52:447–52.
 10. Xynos ID, Tektonidou MG, Pikazis D, Sipsas NV. Leishmaniasis, autoimmune rheumatic disease, and anti-tumor necrosis factor therapy. *Europe. Emerg Infect Dis*. 2009;15:956–9, <https://doi.org/10.3201/eid1506.090101>.
- Carlos Bruscas Izu^{a,*}, Amaya Lázaro Sánchez^b,
M. Lourdes Alonso Alonso^b y Ramiro Álvarez Alegret^c
- ^a Servicio de Reumatología, Hospital General de la Defensa, Zaragoza, España
^b Servicio de Otorrinolaringología, Hospital General de la Defensa, Zaragoza, España
^c Servicio de Anatomía Patológica, Hospital Miguel Servet, Zaragoza, España
- * Autor para correspondencia.
Correo electrónico: carlosbruscas@hotmail.com (C. Bruscas Izu).