



Sociedad Española
de Reumatología -
Colegio Mexicano
de Reumatología

Reumatología Clínica

www.reumatologiaclinica.org



Caso clínico

Osteocondromatosis sinovial extraarticular secundaria con afectación de pierna, tobillo y pie. Un caso excepcional

Jade García Espinosa^{a,*}, Elena Moya Sánchez^b y Alberto Martínez Martínez^a

^a Sección de Radiología Musculoesquelética, Servicio de Radiodiagnóstico, Hospital Universitario Virgen de las Nieves, Granada, España

^b Servicio de Radiodiagnóstico, Hospital Universitario Clínico San Cecilio, Granada, España

INFORMACIÓN DEL ARTÍCULO

Historia del artículo:

Recibido el 5 de mayo de 2020

Aceptado el 2 de julio de 2020

On-line el 11 de agosto de 2020

Palabras clave:

Osteocondromatosis
Sinovial
Extraarticular
Reumatología
Radiología

Keywords:

Osteochondromatosis
Synovial
Extraarticular
Rheumatology
Radiology

R E S U M E N

La osteocondromatosis sinovial (OCS) extraarticular es una enfermedad benigna muy infrecuente cuya etiología puede ser primaria o secundaria a una enfermedad preexistente o tras traumatismos. El diagnóstico puede realizarse con radiografía simple y TC, siendo necesaria la RM para evaluar el componente de partes blandas no mineralizado y valorar la extensión. Debe confirmarse con estudio anatomopatológico mediante biopsia o resección. Tiene hasta un 5% de posibilidades de experimentar transformación maligna. El tratamiento de elección de la forma extraarticular extensa es quirúrgico mediante resección abierta.

El caso presentado ilustra una forma de aparición atípica de la OCS extraarticular secundaria con afectación múltiple de la pierna, el tobillo y el pie.

© 2020 Elsevier España, S.L.U. y

Sociedad Española de Reumatología y Colegio Mexicano de Reumatología. Todos los derechos reservados.

Secondary Extra-Articular Synovial Osteochondromatosis with Involvement of the Leg, Ankle and Foot. An Exceptional Case

A B S T R A C T

Extraarticular synovial osteochondromatosis is a very rare benign disease whose aetiology may be primary or secondary to pre-existing pathology or after trauma. The diagnosis can be made with plain radiography and CT, and MRI is necessary to evaluate the non-mineralized soft tissue component and assess extension. It must be confirmed with a pathological study by biopsy or resection. There is up to a 5% chance of malignant transformation. The treatment of choice for the extensive extra-articular form is surgery by open resection.

The case presented illustrates an atypical form of secondary extraarticular OCS with multiple involvement of the leg, ankle and foot.

© 2020 Elsevier España, S.L.U. and Sociedad Española de Reumatología y Colegio Mexicano de Reumatología. All rights reserved.

Introducción

La osteocondromatosis sinovial (OCS) es una enfermedad rara y benigna de la membrana sinovial que puede afectar a las articulaciones, bursas y vainas tendinosas^{1,2}. Es más frecuente la afectación

intraarticular de articulaciones grandes como la rodilla. La OCS extraarticular es rara y de predominio en vainas tendinosas o bursas, fundamentalmente de manos y tobillos, siendo más rara la afectación del pie^{1,3}.

Se han descrito en la literatura pocos casos de OCS extraarticular y, según nuestro conocimiento, no se ha descrito ningún caso con una afectación extraarticular tan extensa. Presentamos el caso excepcional de un paciente con osteocondromatosis sinovial extraarticular con afectación de la pierna, el tobillo y el pie.

* Autor para correspondencia.
Correo electrónico: jadegarciaespinosa@gmail.com (J. García Espinosa).

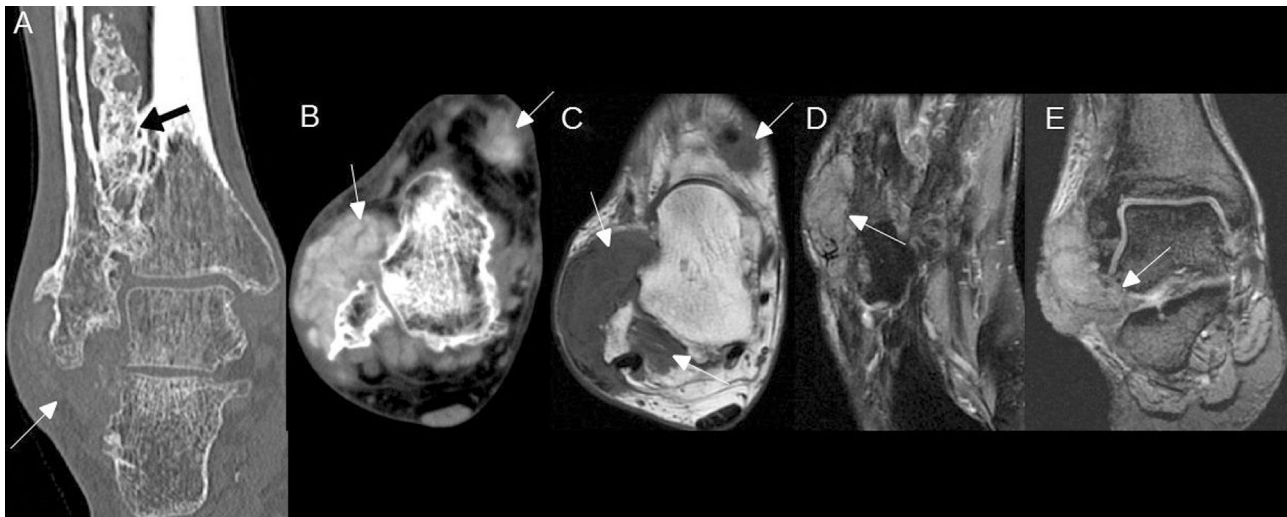


Figura 1. OCS extraarticular extensa. A) TC sin contraste en plano coronal que muestra extensa calcificación irregular en la membrana interósea (flecha negra) y masa de partes blandas en cara lateral del tobillo con escasa mineralización (flecha blanca). B) TC sin contraste en plano axial que muestra masas de partes blandas en cara dorsal y en cara lateral del tobillo, con incipiente mineralización difusa (flechas). C) RM con secuencia axial T1 sin contraste que muestra las mismas masas que en B (flechas), isointensas con respecto al músculo. D) RM con secuencia axial DP Fat Sat, que muestra una masa de partes blandas adyacente a la base del quinto metatarsiano, de intensidad de señal intermedia por incipiente mineralización difusa (flecha). E) RM con secuencia coronal T2 GRE que muestra la masa de partes blandas en cara lateral del tobillo extendiéndose al seno del tarso (flecha).

Observación clínica

Presentamos el caso de un varón de 51 años, sin antecedentes médicos de interés. Fue derivado a nuestro hospital por tumoración de 3 años de evolución y crecimiento lento en maléolo externo y cara lateral del pie derecho, de consistencia dura y no móvil. Refería dolor y limitación funcional de un año de evolución. Únicamente refería el antecedente de torcedura y contusión de tobillo y pie hacía 10 años. Las pruebas de laboratorio fueron normales.

Se realizó radiografía simple, tomografía computarizada (TC) y resonancia magnética (RM) (fig. 1), que mostraron extensa calcificación irregular de la membrana interósea de la pierna y varias masas de partes blandas lobuladas con diferentes grados de mineralización en tobillo y pie. En el diagnóstico diferencial se incluyó OCS, osteocondromas múltiples, condrosarcoma y enfermedad por depósito de microcristales. Se realizó biopsia de la masa de partes blandas de la cara lateral del tobillo y el informe anatomopatológico fue: OCS postraumática extraarticular.

Discusión

La OCS es una entidad rara, benigna, que se caracteriza por la metaplasia y la formación de múltiples nódulos cartilagosos en la membrana sinovial de articulaciones, bursas y vainas tendinosas⁴. Es más frecuente su forma intraarticular, siendo rara la extraarticular¹.

Los nódulos cartilagosos proliferados pueden desprenderse de la sinovial formando cuerpos sueltos intraarticulares. En extrañas ocasiones estos nódulos cartilagosos pueden atravesar la cápsula articular y proliferar extraarticularmente¹, como pensamos que ocurrió en nuestro caso, ya que el paciente mostraba afectación muy extensa intraarticular y extraarticular.

La OCS puede clasificarse en 2 formas: primaria y secundaria. La primaria se debe a metaplasia reactiva benigna de la membrana sinovial. La secundaria se asocia a enfermedad articular preexistente como traumatismo, osteonecrosis, infección, artritis reumatoide, sinovitis, osteoartritis, osteocondritis disecante y artropatía neuropática^{4,5}. Las 2 formas tienen características histopatológicas típicas que las diferencian. En nuestro caso, el antecedente de traumatismo apoyaba el diagnóstico de OCS secundaria.

La OCS extraarticular es difícil de detectar durante las primeras etapas⁴. Clínicamente puede debutar con dolor, deformidad, limitación funcional, masa palpable y parestesias por compresión neurovascular^{6,7}.

El aspecto radiológico depende del estadio de la enfermedad y del grado de mineralización de los nódulos cartilagosos^{1,4,6}. Si los fragmentos extraarticulares están calcificados puede detectarse con radiografía simple y TC, sin embargo, para el diagnóstico de masas no calcificadas es necesario un estudio con RM, siendo esta técnica muy útil en la fase temprana de la enfermedad, para el diagnóstico y para valorar la extensión¹. El diagnóstico definitivo se establece mediante el estudio anatomopatológico⁷.

La probabilidad de malignización es del 5%, fundamentalmente hacia condrosarcoma de bajo grado. Una forma de presentación agresiva, el crecimiento rápido con destrucción de estructuras vecinas y múltiples recidivas después del tratamiento quirúrgico deben hacer sospechar una posible transformación maligna⁷.

El tratamiento de elección para la forma intraarticular es la extracción artroscópica de los cuerpos sueltos y la sinovectomía¹, sin embargo, en casos de OCS extensa y extraarticular, como en nuestro caso, está indicada la resección abierta⁶.

Conclusión

El caso presentado ilustra una forma de aparición atípica de la OCS extraarticular secundaria con afectación múltiple de la pierna, el tobillo y el pie. Aunque es poco frecuente, debe considerarse dentro del diagnóstico diferencial de masas de partes blandas periarticulares de larga evolución con diferentes grados de mineralización.

Conflicto de intereses

Los autores declaran no tener ningún conflicto de intereses.

Bibliografía

- Kim SR, Shin SJ, Seo KB, Teong CT, Hyun CL. Giant extra-articular synovial osteochondromatosis of the sinus tarsi: A case report. *J Foot Ankle Surg.* 2013;52:227-30.

2. Van P, Wilusz PM, Ungar DS, Pupp GR. Synovial chondromatosis of the subtalar joint and tenosynovial chondromatosis of the posterior ankle. *J Am Podiatr Med Assoc.* 2006;96:59–62.
3. Doral MN, Uzumcugil A, Bozkurt M, Atay OA, Cil A, Leblebicioglu G, et al. Arthroscopic treatment of synovial chondromatosis of the ankle. *J Foot Ankle Surg.* 2007;46:192–5.
4. Yu X, Li W, Dai M, Zhang B, Zou F, Liu H. Giant extra-articular synovial osteochondromatosis of the left proximal thigh: A case report. *Oncol Lett.* 2015;10:3577–80.
5. Villacin AB, Brigham LN, Bullough PG. Primary and secondary synovial chondrometaplasia: Histopathologic and clinicoradiologic differences. *Hum Pathol.* 1979;10:439–51.
6. Lue A, Chernev I, Yan K. Extra-articular osteochondromatosis. *Am J Phys Med Rehabil.* 2011;90:519–21.
7. Corinaldesi EC. Condromatosis sinovial extrarticular de pie. Reporte de un caso y revision bibliográfica. *Rev Asoc Argent Ortop Traumatol.* 2016;81:40–5.