

Reumatología clínica en imágenes

Quiste de Baker gigante. Diagnóstico diferencial de trombosis venosa profunda



Giant baker' cyst. Differential diagnosis of deep vein thrombosis

Noelia Alonso-Gómez*, Antonio Pérez-Piqueras, Antonio Martínez-Izquierdo y Felipe Sáinz-González

Angiología y Cirugía Vascular, Hospital Central de la Defensa «Gómez-Ulla», Madrid, España

INFORMACIÓN DEL ARTÍCULO

Historia del artículo:

Recibido el 13 de febrero de 2014

Aceptado el 16 de abril de 2014

On-line el 22 de noviembre de 2014

Paciente varón de 83 años, con artrosis, que acude a urgencias por cuadro agudo inflamatorio de la pierna que simula trombosis venosa profunda. En la exploración física se palpa gran masa de consistencia elástica, no pulsátil, dolorosa, en el hueso poplíteo, que se extiende hacia la pierna (fig. 1). Se plantea el diagnóstico diferencial con quiste de Baker. Se practica, como técnica de elección, una ecografía. El modo Doppler-color muestra permeabilidad del sistema venoso profundo. La ecografía musculoesquelética evidencia colección bien definida, adyacente al vientre medial del músculo gastrocnémico, llena de ecos difusos, predominantemente de baja amplitud (fig. 2). A pesar de no ser un aspecto infrecuente, las dimensiones de la tumoración hacen que la ecografía no resulte suficiente y se decide realizar RM específica de rodilla con secuencias potenciadas en T1, secuencias T2* (figs. 3–5) y tras la administración de contraste por vía intravenosa, confirmando la existencia de quiste de poplíteo gigante de 17 × 9 cm. El paciente es tratado de forma conservadora, pautando en primer lugar antiinflamatorios no esteroideos, mejorando clínicamente y encontrándose actualmente asintomático, transcurridos los 6 primeros meses. Por dicho motivo, junto con la edad del paciente y a pesar de que el quiste apenas ha modificado su tamaño, se desestima, de momento, tratamiento quirúrgico.

El quiste de Baker complicado es una entidad muy habitual. La prevalencia se incrementa con la edad. Sin embargo, solo hemos

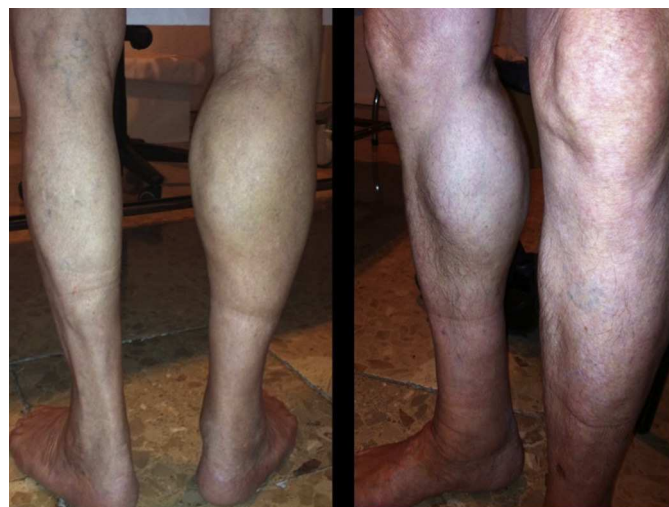

Figura 1. Asimetría gemelar.

encontrado un caso publicado¹ de dimensiones similares. Los quistes con contenido mayor de 150 ml suelen producir fenómenos de compresión neurovascular a nivel poplíteo^{2,3} y estar asociados a otra afecciones, como por ejemplo, la artritis reumatoide^{4,5}. Tanto por poseer un amplio espectro de presentación como por las características del líquido sinovial por ecografía puede suponer, a veces, un reto diagnóstico^{6,7}.

* Autor para correspondencia.

Correo electrónico: nelineu@hotmail.com (N. Alonso-Gómez).

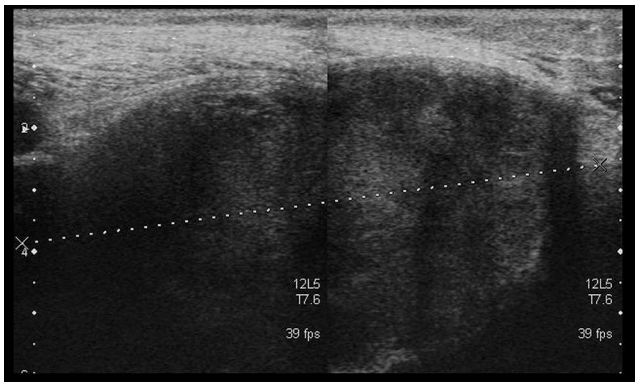


Figura 2. Ecografía. Visión transversal. Quiste poplíteo heterogéneo. Aspecto correspondiente a coágulo sanguíneo fibrinoso.

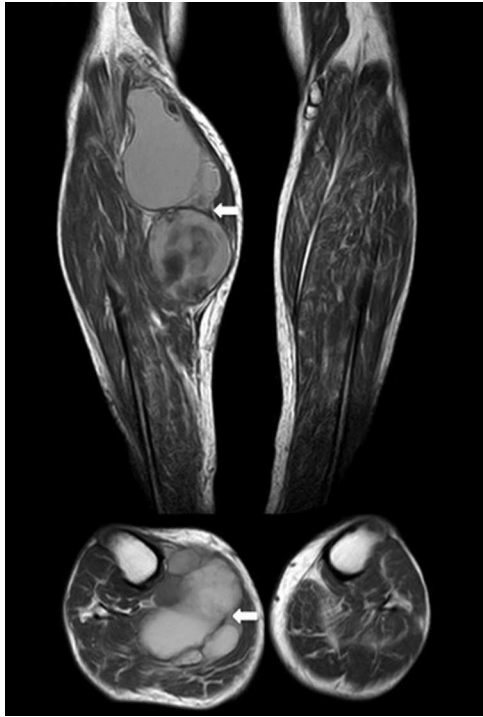

Figura 3. RM. Imágenes axial y coronal en T1. Masa bien circunscrita (flechas). Aumento de la intensidad de señal compatible con presencia subaguda de productos sanguíneos.

Responsabilidades éticas

Protección de personas y animales. Los autores declaran que para esta investigación no se han realizado experimentos en seres humanos ni en animales.

Confidencialidad de los datos. Los autores declaran que han seguido los protocolos de su centro de trabajo sobre la publicación de datos de pacientes.

Derecho a la privacidad y consentimiento informado. Los autores han obtenido el consentimiento informado de los pacientes y/o sujetos referidos en el artículo. Este documento obra en poder del autor de correspondencia.

Conflicto de intereses

Los autores declaran no tener ningún conflicto de intereses.

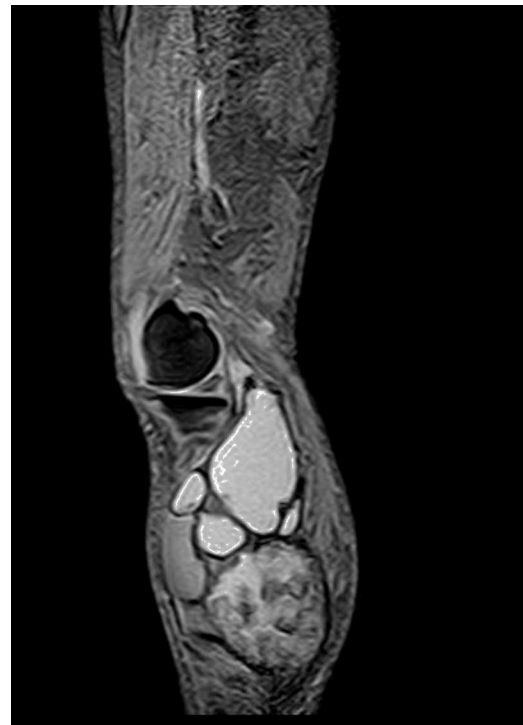

Figura 4. RM. Imagen STIR sagital. El hematoma muestra aumento difuso de la intensidad de la señal.

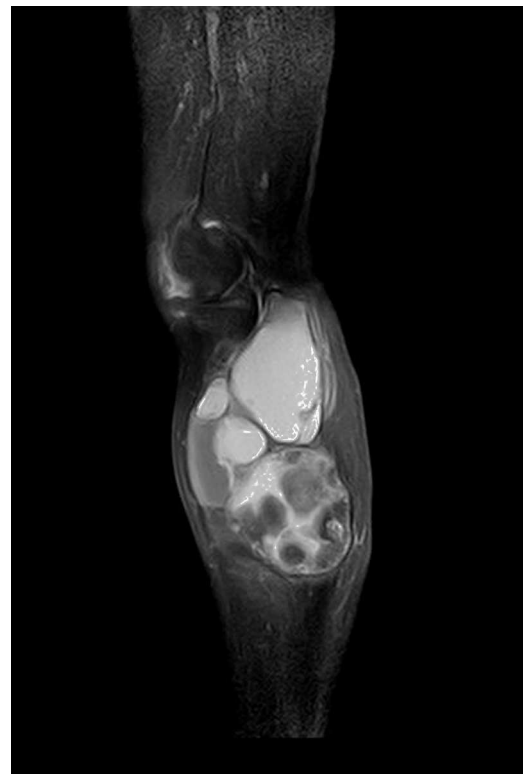

Figura 5. RM. Imagen sagital en T1 con saturación grasa. Se observa potenciación periférica pero comparado con la imagen precontraste no existe potenciación central significativa, lo que indica su naturaleza quística.

Bibliografía

- Garg S, Al-Jabri T, Mutnal S, Mofteh F. A giant ganglion cyst of the semimembranosus tendon: A case report. *Cases J.* 2009;2:8305.

2. Sanchez JE, Conkling N, Labropoulos N. Compression syndromes of the popliteal neurovascular bundle due to Baker cyst. *J Vasc Surg.* 2011;54:1821–9.
3. Rettori R, Boespflug O. Popliteal vein entrapment, popliteal cyst, desmoid tumor and fabella syndrome. *J Mal Vasc.* 1990;15:182–7.
4. Hoffmann-González F, Hernández-Díaz C, Solano-Ávila C, López-Reyes AG, Peña-Ayala A, Pineda-Villaseñor C. Giant Baker's cyst treated with intralesional methotrexate. *Cir Cir.* 2013;81:64–8.
5. Ravić-Gulan J, Gulan G, Novak S, Sestan B. Rapid recurrence of a giant popliteal cyst in a patient with rheumatoid arthritis. *J Clin Rheumatol.* 2009;15:300–2.
6. Torreggiani WC, Al-Ismaïl K, Munk PL, Roche C, Keogh C, Nicolaou S, et al. The imaging spectrum of Baker's (popliteal) cysts. *Clin Radiol.* 2002;57:681–91.
7. Ward EE, Jacobson JA, Fessell DP, Hayes CW, van Holsbeeck M. Sonographic detection of Baker's cysts: Comparison with MR imaging. *AJR Am J Roentgenol.* 2001;176:373–80.