



Sociedad Española
de Reumatología -
Colegio Mexicano
de Reumatología

Reumatología Clínica

www.reumatologiaclinica.org



Reumatología Clínica en imágenes

Enfermedad de Camurati-Engelmann

Camurati-Engelmann disease

Álvaro de Bonilla Damiá y Francisco Javier García Gómez*

Servicio de Medicina Nuclear, Hospital Universitario Virgen Macarena, Sevilla, España



INFORMACIÓN DEL ARTÍCULO

Historia del artículo:

Recibido el 3 de noviembre de 2015

Aceptado el 10 de diciembre de 2015

On-line el 29 de enero de 2016

Paciente mujer de 37 años, con antecedentes personales de debilidad muscular, dolor en miembros inferiores, y marcha de pato con claudicación desde los 18 meses de edad. En una radiografía de tórax realizada por cuadro de disnea se observa incidentalmente

una desmineralización generalizada con engrosamiento de la cortical diafisaria de los huesos largos (fig. 1A, flechas). Ante dichos hallazgos se remite para realización de gammagrafía ósea de cuerpo completo, a fin de determinar la extensión de la afectación (fig. 1B,

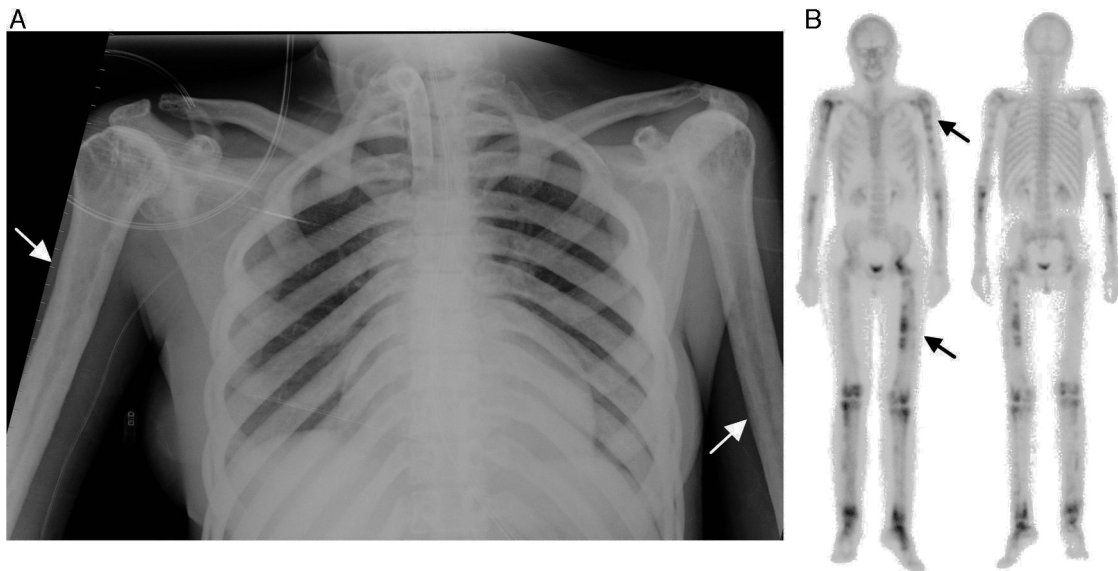


Figura 1. A) Radiografía AP de tórax, donde se aprecia engrosamiento irregular de la cortical de las diáfisis de los huesos largos, especialmente a nivel de ambos húmeros. En clavículas también se aprecia dicho engrosamiento cortical de manera bilateral y simétrica, mayor en sus porciones más mediales. B) Gammagrafía ósea de cuerpo completo en proyecciones anterior y posterior, que muestra múltiples depósitos patológicos de ^{99m}Tc -difosfonatos con diferente intensidad de captación, en relación con el aumento de la actividad osteoblástica más evidente en regiones diafisarias de huesos largos y cadera izquierda.

* Autor para correspondencia.

Correo electrónico: javier191185@gmail.com (F.J. García Gómez).

flechas), que demostró extensas áreas con aumento de la actividad osteoblástica en diáfisis de los huesos largos de los miembros superiores e inferiores, así como afectación de cadera izquierda, rodillas y tarsos, con diferentes grados de actividad. Mediante test genético molecular se alcanzó el diagnóstico definitivo de enfermedad de Camurati-Engelmann. Posteriormente, se alcanzó el diagnóstico genético en 4 familiares directos con historia de dolor de miembros inferiores y debilidad muscular proximal.

La enfermedad de Camurati-Engelmann es una enfermedad autosómica dominante, descrita por primera vez en 1920¹, caracterizada por una displasia diafisaria progresiva. Hasta la fecha se han descrito aproximadamente 300 casos en la literatura, describiéndose una elevada variabilidad en cuanto al curso clínico y tasas de progresión. Esta rara enfermedad discapacitante se expresa con engrosamiento del endostio y periostio de la cortical de las diáfisis de huesos largos, al tiempo que las epífisis y metáfisis aparecen conservadas. En algunos casos la calota craneal o la cadera pueden verse afectas^{2,3}. Dentro de la variabilidad clínica, destacan el dolor de extremidades, la marcha de pato con base de sustentación amplia, la debilidad muscular, torpeza para movimientos precisos, pudiendo permanecer infra-diagnosticados durante años. La gammagrafía ósea permite detectar afectación ósea generalizada con amplias áreas con aumento de la actividad osteoblástica en hasta en el 74% de los pacientes estudiados⁴. La enfermedad está condicionada por mutaciones en el gen del factor transformador del crecimiento $\beta 1$ (TGF- $\beta 1$), importante estimulador del recambio óseo, localizado en el cromosoma 19q13.1-q13.3^{5,6}. Respecto a su tratamiento, los síntomas pueden ser manejados con corticoesteroides, anti-inflamatorios no esteroideos, inhibidores de la bomba de protones y programas de rehabilitación cuando sean tolerados.

Mensaje didáctico

La gammagrafía ósea es una técnica sencilla y no invasiva que permite un estudio de extensión de cuerpo completo, poniendo en relieve las áreas con mayor afectación en pacientes con enfermedad ósea generalizada. Ante el hallazgo incidental de engrosamiento cortical mediante técnicas de imagen recomendamos la realización

de gammagrafía ósea de extensión a fin de mejor estadificación y filiación.

Responsabilidades éticas

Protección de personas y animales. Los autores declaran que los procedimientos seguidos se conformaron a las normas éticas del comité de experimentación humana responsable y de acuerdo con la Asociación Médica Mundial y la Declaración de Helsinki.

Confidencialidad de los datos. Los autores declaran que han seguido los protocolos de su centro de trabajo sobre la publicación de datos de pacientes.

Derecho a la privacidad y consentimiento informado. Los autores han obtenido el consentimiento informado de los pacientes y/o sujetos referidos en el artículo. Este documento obra en poder del autor de correspondencia.

Conflicto de intereses

Los autores declaran no tener ningún conflicto de intereses.

Bibliografía

1. Cockayne EA. Case for diagnosis. Proc R Soc Med. 1920;13:132-6.
2. Naveh Y, Kaftori JK, Alon U, Ben-David J, Berant M. Progressive diaphyseal dysplasia: Genetics and clinical and radiologic manifestations. Pediatrics. 1984;74:399-405.
3. Crisp AJ, Brenton DP. Engelmann's disease of bone-a systemic disorder? Ann Rheum Dis. 1982;41:183-8.
4. Janssens K, Vanhoenacker F, Bonduelle M, Verbruggen L, van Maldergem L, Ralston S, et al. Review Camurati-Engelmann disease: Review of the clinical, radiological, and molecular data of 24 families and implications for diagnosis and treatment. J Med Genet. 2006;43:1-11.
5. Janssens K, Gershoni-Baruch R, Guanabens N, Migone N, Ralston S, Bonduelle M, et al. Mutations in the gene encoding the latency-associated peptide of TGF-beta 1 cause Camurati-Engelmann disease. Nat Genet. 2000;26:273-5.
6. Ferraz-Amaro I, Delgado-Frías E, Hernández-Hernández V, Díaz-González F. A woman with joint pain and enlarged upper limbs [Article in Spanish]. Reumatol Clin. 2011;7:210-1.