

María José Moreno-Martínez^a,
Manuel José Moreno-Ramos^{b,*}, María José Díaz-Navarro^b
y Luis Francisco Linares-Ferrando^b

^a Unidad de Reumatología, Hospital Rafael Méndez, Lorca, Murcia, España

^b Servicio de Reumatología, Hospital Clínico Universitario Virgen de la Arrixaca, El Palmar, Murcia, España

* Autor para correspondencia.
Correo electrónico: mjmoreno1@yahoo.es (M.J. Moreno-Ramos).

<http://dx.doi.org/10.1016/j.reuma.2015.05.010>

Artritis de tobillo y acropaquias como forma de presentación de un caso de endocarditis por *Listeria monocytogenes*



Ankle arthritis and nail clubbing as a form of presentation of *Listeria monocytogenes* endocarditis

Sr. Editor:

La endocarditis es una complicación grave e infrecuente de la infección por *Listeria monocytogenes* (*L. monocytogenes*). Esta bacteria Gram positiva anaerobia facultativa, intracelular, con frecuencia contamina los alimentos, como leche fresca, pescados o carnes crudas, y causa infección en determinados grupos de población (edades extremas, inmunodeprimidos y mujeres embarazadas¹). Existen diferentes presentaciones clínicas de infección por *Listeria*. La endocarditis es típica en adultos inmunocomprometidos y ocasiona una elevada mortalidad².

Presentamos el caso de una mujer de 36 años que consultó por artritis de tobillo izquierdo. Con antecedente de gestación con parto 5 meses antes, seguido por síndrome febril recurrente durante ese tiempo, con poliartralgias y tumefacción distal de los dedos de las manos y del tobillo izquierdo. En la exploración física se objetivó artritis en tobillo izquierdo, acropaquias en manos, soplo diastólico en foco aórtico y estertores subcrepitantes en ambas bases pulmonares. La analítica mostró anemia de enfermedades crónicas (hemoglobina: 9,8 g/dl), elevación de reactantes de fase aguda (VSG: 120 mm/h y PCR: 107,34 mg/l), con pruebas de autoinmunidad negativas (factor reumatoide, anticuerpos antinucleares y anti péptidos cíclicos citrulinados). La ecografía músculo-esquelética confirmó la artritis del tobillo, (con señal Power-Doppler). En el ecocardiograma se observaron imágenes de vegetación sobre la

válvula aórtica bicúspide parcialmente calcificada, y prolapso parcial de la misma con regurgitación severa, sin datos de insuficiencia cardíaca (fig. 1). En los hemocultivos realizados se aisló *L. monocytogenes*.

Ante el diagnóstico de endocarditis infecciosa con insuficiencia aórtica severa, se inició tratamiento con ampicilina y gentamicina hasta completar 5 semanas. Tras 3 semanas de antibioterapia se realizó recambio valvular mediante prótesis aórtica mecánica, con buena evolución posquirúrgica. Actualmente la paciente se encuentra asintomática.

La endocarditis por *Listeria* es más frecuente durante la gestación, ya que la inmunidad celular está levemente deprimida, especialmente durante el tercer trimestre³, momento en el que se puede desarrollar bacteriemia por este microorganismo. El periodo de incubación de la enfermedad es habitualmente de unos 30 días y la forma de presentación suele ser subaguda, con la presencia de fiebre episódica, artralgias, mialgias y rara vez artritis.

Nuestra paciente era portadora de una válvula aórtica bicúspide, (lo que predispuso al desarrollo de la enfermedad) y presentó las primeras manifestaciones de la infección después del parto.

Entre el 25 y el 44% de los pacientes con endocarditis presentan síntomas osteoarticulares, en la mayoría de los casos como manifestación inicial⁴. Los patógenos aislados con mayor frecuencia son el *Staphylococcus aureus* y *Enterococcus*⁵. La artritis suele ser poco frecuente, afecta habitualmente a grandes articulaciones y el líquido sinovial usualmente es estéril⁶.

El tratamiento de elección en la endocarditis por *Listeria* es la ampicilina asociada a gentamicina, durante al menos 4-6 semanas. En algunos casos es necesario el recambio valvular⁷, particularmente cuando la afectación de la válvula nativa es extensa, como ocurrió con nuestra paciente, que presentó una insuficiencia aórtica severa.

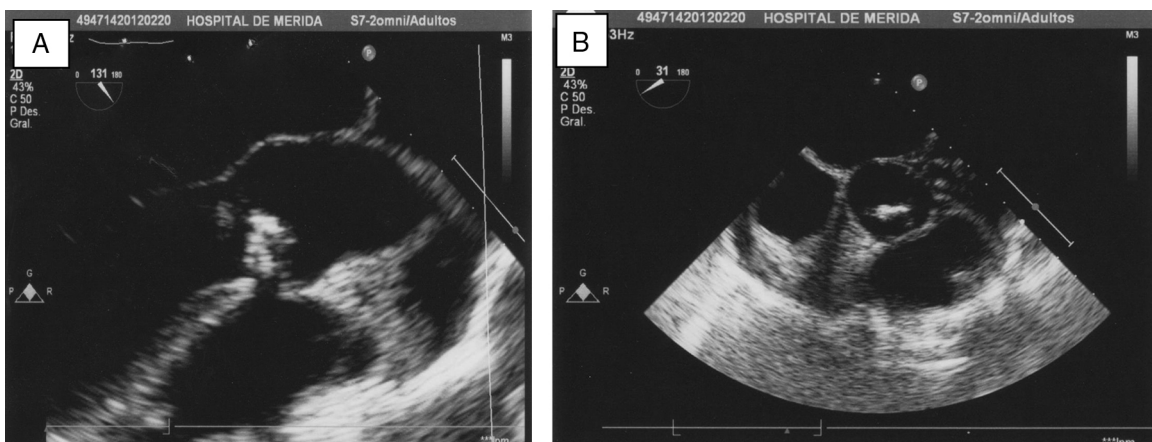


Figura 1. A y B) Ecocardiografía transtorácica. Se muestra imagen de vegetación sobre válvula aórtica bicúspide, parcialmente calcificada con prolapso parcial de la misma y regurgitación severa, sin datos de insuficiencia cardíaca.

Bibliografía

1. Noriega LM, Ibáñez S, González P, Yamamoto M, Astudillo J, González M, et al. *Listeria monocytogenes*: Informe de un aumento de casos en mujeres embarazadas y revisión de la literatura. *Rev Chil Infect*. 2008;25:342–9.
2. Antolín J, Gutierrez A, Segoviano R, López R, Ciguenza R. Endocarditis due to *Listeria*: Description of two cases and review of the literature. *Eur J Inter Med*. 2008;19:295–6.
3. Weinberg ED. Pregnancy associated depression of cell-mediated immunity. *Rev Infect Dis*. 1984;6:814–31.
4. Bittermann V, Pros Simón A. Manifestaciones osteoarticulares de endocarditis. *Semin Fund Esp Reumatol*. 2010;11:152–8.
5. Rabinovich S, Evans J, Smith J, January LE. A long term view of bacterial endocarditis in 337 cases from 1924 to 1963. *Ann Intern Med*. 1971;51:83–96.
6. Schett G, Herak P, Graninger W, Smolen JS, Aringer M. *Listeria*-associated arthritis in a patient undergoing etanercept therapy: Case report and review of the literature. *J Clin Microbiol*. 2005;43:2537–41.
7. García-Alonso CJ, Ferrer E, Vallejo N, Delgado L, Pedro-Botet ML, Ruyra X, et al. Reparación valvular mitral en el curso de una endocarditis infecciosa activa. *Med Clin*. 2013;140:504–7.

Adela Gallego-Flores^a, Carmen Carrasco-Cubero^{b,*},
Juan José Aznar-Sánchez^a y Eugenio Chamizo-Carmona^a

^a Servicio de Reumatología, Hospital de Mérida, Mérida, Badajoz, España

^b Servicio de Reumatología, Complejo Universitario Infanta Cristina, Hospital Perpetuo Socorro, Badajoz, España

* Autor para correspondencia.

Correo electrónico: mcarrascocubero@gmail.es
(C. Carrasco-Cubero).

<http://dx.doi.org/10.1016/j.reuma.2015.05.009>