

Aida Galicia-López<sup>a</sup>, Juan Carlos Anda-Garay<sup>b</sup>  
y Maximiliano García de la Peña<sup>c,\*</sup>

<sup>a</sup> Departamento de Reumatología, Hospital General de Zona N.º 2-A «Troncoso», IMSS, México DF, México

<sup>b</sup> Departamento de Medicina Interna, Hospital de Especialidades, Centro Médico Nacional Siglo XXI, IMSS, México DF, México

<sup>c</sup> Coordinación de Planeación de Infraestructura Médica, Instituto Mexicano del Seguro Social, México DF, México

\* Autor para correspondencia.

Correo electrónico: [maxdelapena@gmail.com](mailto:maxdelapena@gmail.com) (M. García de la Peña).

<http://dx.doi.org/10.1016/j.reuma.2015.05.011>

## Osteoma osteoide pélvico simulando sacroileitis



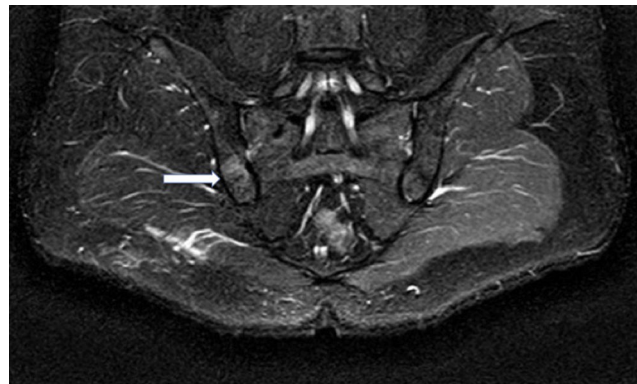
### Pelvic osteoid osteoma simulating sacroiliitis

Sr. Editor:

La sacroileitis cursa con dolor inflamatorio en la región lumbosacra y glútea. Cuando la afectación es bilateral, la causa más frecuente es la espondiloartritis. A veces nos podemos encontrar compromiso unilateral y, en este caso, debemos descartar otras causas menos frecuentes tales como infecciones o tumores, entre otras.

Se presenta el caso de un varón de 49 años, que consultó por dolor en nalga derecha desde hacía un año. Había sido valorado previamente en traumatología y rehabilitación, y aportaba gammagrafía ósea con tecnecio que informaba de hiperactividad difusa en sacroilíaca derecha compatible con sacroileitis.

El paciente refería dolor en nalga derecha, que le despertaba por la noche, mejorando con antiinflamatorios no esteroideos (AINE). No había presentado ningún antecedente traumático, fiebre, artritis ni en la anamnesis aparecían datos relacionados con espondiloartritis o infecciones recientes. La exploración física era completamente normal, siendo las maniobras de sacroilíacas negativas (Fabere, apertura, cierre y Laguerre), y no presentando limitación funcional articular periférica ni axial. La exploración neurológica no reveló ningún dato patológico. La analítica realizada no presentaba alteraciones, con normalidad en los reactantes de fase aguda. En cuanto a las técnicas de imagen, en la radiografía simple de pelvis no se objetivaron alteraciones óseas evidentes, por lo que se solicitó resonancia magnética nuclear (RMN) de sacroilíacas, apreciándose área hipointensa en secuencia T1 (fig. 1) e hiperintensa en STIR (fig. 2) en borde ilíaco de sacroilíaca derecha, con zona central isointensa en T1 (fig. 1) e hipointensa en STIR (fig. 2), orientando



**Figura 2.** Proyección semicoronal de sacroilíaca en secuencia STIR: se aprecia área hiperintensa en borde ilíaco de la sacroilíaca derecha, con zona central hipointensa.

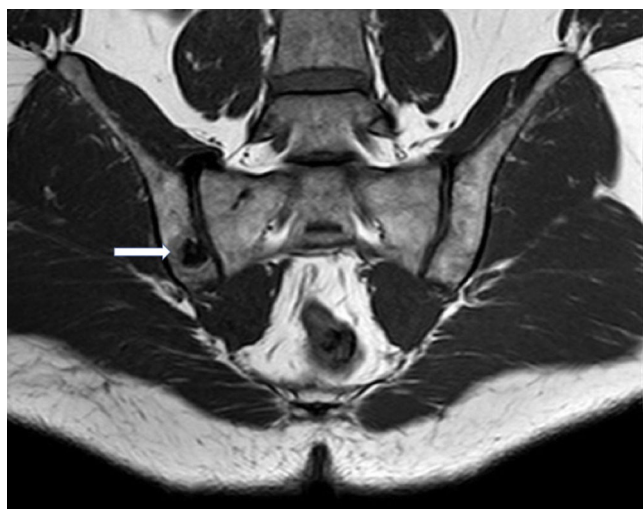
hacia el diagnóstico definitivo de osteoma osteoide, que se confirmó mediante tomografía computarizada (TC). El paciente se trató mediante ablación por radiofrecuencia guiada por TC quedando asintomático.

El osteoma osteoide es un tumor óseo benigno que se localiza a nivel del fémur y de la tibia en un 50-60% de los casos y entre un 7-10% a nivel de la columna vertebral<sup>1</sup>. A nivel de la pelvis, como nuestro caso, es más raro. Es más frecuente en varones entre 10-30 años de edad. Típicamente presenta dolor nocturno y mejora con AINE<sup>2</sup>. El ritmo del dolor de este tipo de tumor óseo puede provocar confusión, como en nuestro caso, con determinadas enfermedades reumáticas inflamatorias, sobre todo dependiendo de la localización, lo que puede conllevar a un retraso en el diagnóstico. Aunque el osteoma osteoide es una enfermedad poco frecuente dentro del diagnóstico diferencial del dolor sacroilíaco, deberíamos tenerlo en cuenta cuando el dolor mejora con AINE, y en casos de pacientes jóvenes con dolor resistente al tratamiento convencional<sup>3</sup>.

La radiología simple no siempre muestra la imagen típica con el nidus, por lo que habría que recurrir a otras técnicas como RMN y/o TC (la RMN puede no ser de ayuda, siendo la TC la técnica de elección en este tipo de tumor), ya que la gammagrafía ósea tiene una alta sensibilidad, pero poca especificidad<sup>2</sup>. El tratamiento de ablación por radiofrecuencia guiada por TC es la técnica de elección debido a sus buenos resultados y por ser poco invasiva<sup>1</sup>.

### Bibliografía

1. Portabella F, Serra J, Mast R, Orduña A, Montero A, Narváez JA. Tratamiento del osteoma osteoide mediante radiofrecuencia guiada por TAC. *Rev Ortop Traumatol.* 2004;48:31-7.
2. Duman I, Aydemir K, Tan AK, Dincer K, Kalyon TA. An unusual case of osteoid osteoma clinically mimicking sacroiliitis. *Clin Rheumatol.* 2007;26:1158-60.
3. Ozkoc G. Osteoid osteoma of the sacrum mimicking sacroiliitis: A case report. *Turk J Rheumatol.* 2013;28:51-3.



**Figura 1.** Proyección semicoronal de sacroilíaca en secuencia T1: se aprecia área hipointensa en borde ilíaco de la sacroilíaca derecha, con zona central isointensa.

María José Moreno-Martínez<sup>a</sup>,  
Manuel José Moreno-Ramos<sup>b,\*</sup>, María José Díaz-Navarro<sup>b</sup>  
y Luis Francisco Linares-Ferrando<sup>b</sup>

<sup>a</sup> Unidad de Reumatología, Hospital Rafael Méndez, Lorca, Murcia, España

<sup>b</sup> Servicio de Reumatología, Hospital Clínico Universitario Virgen de la Arrixaca, El Palmar, Murcia, España

\* Autor para correspondencia.  
Correo electrónico: [mjmoreno1@yahoo.es](mailto:mjmoreno1@yahoo.es) (M.J. Moreno-Ramos).

<http://dx.doi.org/10.1016/j.reuma.2015.05.010>

### Artritis de tobillo y acropaquias como forma de presentación de un caso de endocarditis por *Listeria monocytogenes*



### Ankle arthritis and nail clubbing as a form of presentation of *Listeria monocytogenes* endocarditis

Sr. Editor:

La endocarditis es una complicación grave e infrecuente de la infección por *Listeria monocytogenes* (*L. monocytogenes*). Esta bacteria Gram positiva anaerobia facultativa, intracelular, con frecuencia contamina los alimentos, como leche fresca, pescados o carnes crudas, y causa infección en determinados grupos de población (edades extremas, inmunodeprimidos y mujeres embarazadas<sup>1</sup>). Existen diferentes presentaciones clínicas de infección por *Listeria*. La endocarditis es típica en adultos inmunocomprometidos y ocasiona una elevada mortalidad<sup>2</sup>.

Presentamos el caso de una mujer de 36 años que consultó por artritis de tobillo izquierdo. Con antecedente de gestación con parto 5 meses antes, seguido por síndrome febril recurrente durante ese tiempo, con poliartralgias y tumefacción distal de los dedos de las manos y del tobillo izquierdo. En la exploración física se objetivó artritis en tobillo izquierdo, acropaquias en manos, soplo diastólico en foco aórtico y estertores subcrepitantes en ambas bases pulmonares. La analítica mostró anemia de enfermedades crónicas (hemoglobina: 9,8 g/dl), elevación de reactantes de fase aguda (VSG: 120 mm/h y PCR: 107,34 mg/l), con pruebas de autoinmunidad negativas (factor reumatoide, anticuerpos antinucleares y anti péptidos cíclicos citrulinados). La ecografía músculo-esquelética confirmó la artritis del tobillo, (con señal Power-Doppler). En el ecocardiograma se observaron imágenes de vegetación sobre la

válvula aórtica bicúspide parcialmente calcificada, y prolapso parcial de la misma con regurgitación severa, sin datos de insuficiencia cardíaca (fig. 1). En los hemocultivos realizados se aisló *L. monocytogenes*.

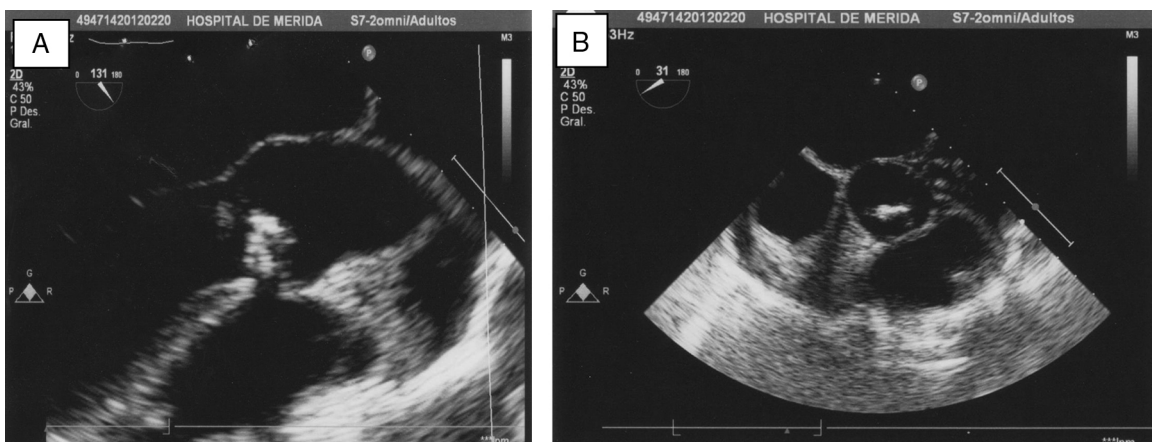
Ante el diagnóstico de endocarditis infecciosa con insuficiencia aórtica severa, se inició tratamiento con ampicilina y gentamicina hasta completar 5 semanas. Tras 3 semanas de antibioterapia se realizó recambio valvular mediante prótesis aórtica mecánica, con buena evolución posquirúrgica. Actualmente la paciente se encuentra asintomática.

La endocarditis por *Listeria* es más frecuente durante la gestación, ya que la inmunidad celular está levemente deprimida, especialmente durante el tercer trimestre<sup>3</sup>, momento en el que se puede desarrollar bacteriemia por este microorganismo. El periodo de incubación de la enfermedad es habitualmente de unos 30 días y la forma de presentación suele ser subaguda, con la presencia de fiebre episódica, artralgias, mialgias y rara vez artritis.

Nuestra paciente era portadora de una válvula aórtica bicúspide, (lo que predispuso al desarrollo de la enfermedad) y presentó las primeras manifestaciones de la infección después del parto.

Entre el 25 y el 44% de los pacientes con endocarditis presentan síntomas osteoarticulares, en la mayoría de los casos como manifestación inicial<sup>4</sup>. Los patógenos aislados con mayor frecuencia son el *Staphylococcus aureus* y *Enterococcus*<sup>5</sup>. La artritis suele ser poco frecuente, afecta habitualmente a grandes articulaciones y el líquido sinovial usualmente es estéril<sup>6</sup>.

El tratamiento de elección en la endocarditis por *Listeria* es la ampicilina asociada a gentamicina, durante al menos 4-6 semanas. En algunos casos es necesario el recambio valvular<sup>7</sup>, particularmente cuando la afectación de la válvula nativa es extensa, como ocurrió con nuestra paciente, que presentó una insuficiencia aórtica severa.



**Figura 1.** A y B) Ecocardiografía transtorácica. Se muestra imagen de vegetación sobre válvula aórtica bicúspide, parcialmente calcificada con prolapso parcial de la misma y regurgitación severa, sin datos de insuficiencia cardíaca.