



Sociedad Española  
de Reumatología -  
Colegio Mexicano  
de Reumatología

# Reumatología Clínica

www.reumatologiaclinica.org



Reumatología Clínica en imágenes

## Sarcoma miofibroblástico de trapecio

### Myofibroblastic sarcoma of the trapezius muscle

Carlos Antonio Guillen Astete\* y Carmen Larena Grijalva

Servicio de Reumatología, Hospital Universitario Ramón y Cajal, Madrid, España



#### INFORMACIÓN DEL ARTÍCULO

##### Historia del artículo:

Recibido el 8 de mayo de 2017

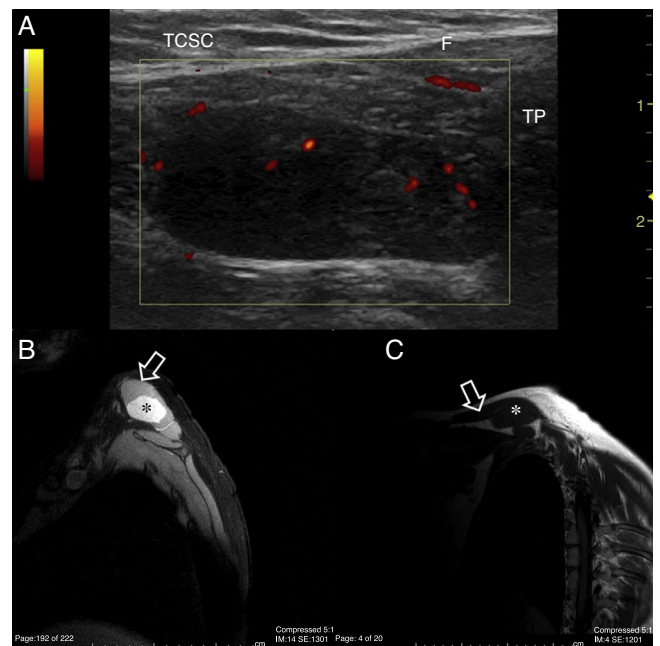
Aceptado el 15 de junio de 2017

On-line el 25 de julio de 2017

La ecografía musculo-esquelética viene abriéndose camino en la valoración a pie de cama de las enfermedades con manifestaciones musculo-esqueléticas por su accesibilidad y utilidad en el diagnóstico y tratamiento de múltiples enfermedades del aparato locomotor<sup>1-3</sup>. Su uso permite resolver rápidamente dudas sobre el diagnóstico diferencial y acelera la toma de decisiones.

Recientemente valoramos a una mujer de 26 años, puérpera de 3 meses quien había consultado por urgencias en 3 ocasiones a lo largo de 15 días, por dolor paracervical derecho. La paciente no tenía otros antecedentes de consideración. Realizaba ejercicio de forma esporádica y tenía una constitución atlética. En las 3 ocasiones había sido diagnosticada de cervalgia mecánica asociada a contractura muscular atribuida a los quehaceres relacionados con el recién nacido. En la cuarta valoración se nos consultó por fracaso a 3 líneas de tratamiento analgésico, miorrelajante y antiinflamatorio. Destacaba una asimetría de los trapecios con tumefacción del derecho y limitación de la rotación y lateralización pasiva del cuello hacia la izquierda y de la lateralización hacia la derecha. Una radiografía de columna cervical realizada en la segunda valoración no mostraba alteraciones de la disposición vertebral axial. Entendiendo como llamativa la falta de mejoría se realizó una ecografía del trapecio derecho en la que se identificó una lesión contenida en el espesor del mismo, con bordes lisos y bien definidos de aspecto homogéneo e hipocóico respecto al tejido muscular adyacente y con señal power doppler positiva (fig. 1A). El diámetro longitudinal de la masa era de 7 cm y su diámetro anterolateral era de 5,5 cm.

Ante la sospecha de un tumor dependiente de tejido estriado se cursó el ingreso para estudio. Una RMN confirmó el hallazgo de una masa tumoral contenida en el trapecio derecho



**Figura 1.** A) Ecografía de trapecio (TP), corte longitudinal sobre el borde cefálico. Se aprecia una masa hipocóica de aspecto homogéneo incluida por completo en el espesor del músculo sin establecer contacto con la fascia (F) ni el tejido celular subcutáneo (TCSC). La señal power doppler se concentra fundamentalmente en territorios periféricos. B) RMN de hombro, secuencia DP/SPIR para suprimir el tejido graso. Se aprecia el corte transversal del trapecio (flecha) en cuyo interior destaca una estructura hiperintensa de bordes bien definidos y que ocupa casi la totalidad de la masa muscular (\*). C) RMN de hombro, secuencia T1, corte sagital. En esta proyección se aprecia la extensión longitudinal del trapecio (flecha) y la ocupación por la misma estructura de aspecto fusiforme hipointensa respecto de los tejidos adyacentes (\*).

\* Autor para correspondencia.

Correo electrónico: [cguillen.hrc@salud.madrid.org](mailto:cguillen.hrc@salud.madrid.org) (C.A. Guillen Astete).

(figs. 1B y C). Tras una punción y aspiración y posteriormente una resección completa se extrajo una pieza de 158 g, cuyo estudio anatómopatológico informó un sarcoma miofibroblástico de bajo grado (SMBG) que no afectaba los bordes de resección.

Los SMBG son tumores atípicos que aunque raros se suelen diagnosticar en el cuello y la cavidad oral<sup>4,5</sup>. Se corresponden a una proliferación incontrolada de miofibroblastos, que son células del tejido conectivo que comparten propiedades fisiológicas de las células del músculo liso y los fibroblastos<sup>6,7</sup>. Estos tumores tienen una elevada tendencia a producir metástasis precozmente y a las recidivas locales<sup>6–8</sup>. La mayor parte de los sarcomas del hombro suelen presentarse en el deltoides. No existen reportes de casos de sarcomas miofibroblásticos del trapecio en la literatura, aunque sí puede ser localización excepcional de otros tumores<sup>9</sup>.

La captación de señal power doppler es un signo inequívoco de hiperemia que en el contexto de lesiones ocupantes de espacio denota actividad inflamatoria (infecciosa o no) o neoangiogénesis (correlacionable con procesos neoproliferativos)<sup>10</sup>.

Con independencia de la prevalencia de estos sarcomas en la localización descrita, nos parece pertinente poner de manifiesto la importancia que tiene la ecografía del aparato locomotor en el diagnóstico diferencial de procesos musculoesqueléticos con cursos evolutivos atípicos y subrayar la utilidad que presta en la identificación de lesiones expansivas de partes blandas especialmente en aquellas en las que se demuestra hiperemia por medio de la detección de señal power doppler.

#### Responsabilidades éticas

**Protección de personas y animales.** Los autores declaran que para esta investigación no se han realizado experimentos en seres humanos ni en animales.

**Confidencialidad de los datos.** Los autores declaran que han seguido los protocolos de su centro de trabajo sobre la publicación de datos de pacientes.

**Derecho a la privacidad y consentimiento informado.** Los autores declaran que en este artículo no aparecen datos de pacientes.

#### Conflicto de intereses

Los autores declaran no tener ningún conflicto de intereses.

#### Bibliografía

1. de Miguel E, Andreu JL, Naredo E, Möller I, Grupo de Trabajo de Ecografía de la Sociedad Española de Reumatología (ECOSER). Ultrasound in rheumatology: Where are we and where are we going? *Reumatol Clin.* 2014;10:6–9 [Article in English, Spanish].
2. Guillen C, Alba L, de la Casa C. Importancia de la ecografía musculoesquelética en el diagnóstico diferencial de la patología inflamatoria de rodilla. *Emergencias.* 2015;27:350–1.
3. Connell MJ, Wu TS. Bedside musculoskeletal ultrasonography. *Crit Care Clin.* 2014;30:243–73.
4. Montgomery E, Goldblum JR, Fisher C. Myofibrosarcoma: A clinicopathologic study. *Am J Surg Pathol.* 2001;25:219–28.
5. Chan JY, Gooi Z, Wong EW, Ng SK, Tong MC, Vlantis AC. Low-grade myofibroblastic sarcoma: A population-based study. *Laryngoscope.* 2017;127:116–21.
6. Majno G. The story of the myofibroblasts. *Am J Surg Pathol.* diciembre de. 1979;3:535–42.
7. Han SR, Yee GT. Low Grade Myofibroblastic Sarcoma Occurred in the Scalp. *J Korean Neurosurg Soc.* octubre de. 2015;58:385–8.
8. Takácsi-Nagy Z, Muraközy G, Pogány P, Fodor J, Orosz Z. Myofibroblastic sarcoma of the base of tongue. Case report and review of the literature. *Strahlenther Onkol.* 2009;185:198–201.
9. McCarthy C, Hofer M, Vlychou M, Khundkar R, Critchley P, Cudlip S<ET AL>. Metastatic meningioma presenting as a malignant soft tissue tumour. *Clin Sarcoma Res.* 2016;6:23.
10. Oebisu N, Hoshi M, Ieguchi M, Takada J, Iwai T, Ohsawa M<ET AL>. Contrast-enhanced color Doppler ultrasonography increases diagnostic accuracy for soft tissue tumors. *Oncol Rep.* 2014;32:1654–60.